



**MINISTÉRIO DA EDUCAÇÃO
UNIVERSIDADE FEDERAL DO PIAUÍ
CAMPUS MINISTRO REIS VELLOSO
PROGRAMA DE PÓS-GRADUAÇÃO EM CIÊNCIAS BIOMÉDICAS**

MOARA E SILVA CONCEIÇÃO PINTO

**EFEITOS DOS POLISSACARÍDEOS SULFATADOS DA ALGA
MARINHA *Gracilaria caudata* EM RATOS NO MODELO DE
PERIODONTITE INDUZIDA POR LIGADURA**

**PARNAÍBA – PI
OUTUBRO/2015**

MOARA E SILVA CONCEIÇÃO PINTO

**EFEITOS DOS POLISSACARÍDEOS SULFATADOS DA ALGA
MARINHA *Gracilaria caudata* EM RATOS NO MODELO DE
PERIODONTITE INDUZIDA POR LIGADURA**

Dissertação apresentada ao Programa de Pós-Graduação em Ciências Biomédicas da Universidade Federal do Piauí, *Campus* Ministro Reis Velloso, como parte dos requisitos para a obtenção do título de Mestre em Ciências Biomédicas.

Área de Concentração: Novas tecnologias e metodologias de diagnóstico e tratamento.

Linha de Pesquisa: Desenvolvimento, validação e aplicação de novas biomoléculas e sistemas de veiculação com potencial diagnóstico e terapêutico.

Orientador: Prof. Dr. Daniel Fernando P. Vasconcelos
Co-orientador: Prof. Dr. Jefferson Soares de Oliveira

PARNAÍBA – PI
OUTUBRO/2015

FICHA CATALOGRÁFICA
Universidade Federal do Piauí
Biblioteca Setorial Prof. Cândido Athayde – Campus Parnaíba
Serviço de Processamento Técnico

P659e Pinto, Moara e Silva Conceição.

Efeitos dos polissacarídeos sulfatados da alga marinha *Gracilaria caudata* em ratos no modelo de periodontite induzida por ligadura [manuscrito] / Moara e Silva Conceição Pinto. – 2015.

94f.

Impresso por computador (printout).

Dissertação (Mestrado em Ciências Biomédicas) – Universidade Federal do Piauí, 2015.

Orientação: Prof. Dr. Daniel Fernando P. Vasconcelos.

Co- orientação: Prof. Dr. Jefferson Soares de Oliveira.

1. Medicina Experimental. 2. Doença Periodontal. 3. Produtos Naturais.
4. Reabsorção Óssea. 5. Densidade Óssea. 6. Estresse Oxidativo. I. Título.

CDD: 610.72

MOARA E SILVA CONCEIÇÃO PINTO

**EFEITOS DOS POLISSACARÍDEOS SULFATADOS DA ALGA
MARINHA *Gracilaria caudata* EM RATOS NO MODELO DE
PERIODONTITE INDUZIDA POR LIGADURA**

Dissertação apresentada ao Programa de Pós-Graduação em Ciências Biomédicas da Universidade Federal do Piauí, *Campus* Ministro Reis Velloso, como parte dos requisitos para a obtenção do título de Mestre em Ciências Biomédicas.

APROVADA EM ___/___/___

BANCA EXAMINADORA:

Prof. Dr. Daniel Fernando P. Vasconcelos
Departamento de Biomedicina
Universidade Federal do Piauí - UFPI
ORIENTADOR E PRESIDENTE

Prof. Dr. Jefferson Soares de Oliveira
Departamento de Biomedicina
Universidade Federal do Piauí - UFPI
MEMBRO AVALIADOR INTERNO

Prof. Dr. Darkilson Pereira Santos
Departamento de Odontologia
Universidade Estadual do Piauí - UESPI
MEMBRO AVALIADOR EXTERNO

PARNAÍBA – PI
OUTUBRO/2015

À minha Mãe,

Maria do Socorro de Oliveira e Silva Conceição
(*in memoriam*), pelo exemplo de luta, simplicidade, amor e
generosidade, por ter sido minha grande amiga, maior
incentivadora do meu sucesso pessoal e profissional.

Minha eterna Mãe...

AGRADECIMENTOS INSTITUCIONAIS

Ao Conselho Nacional de Desenvolvimento Científico e Tecnológico (CNPq), Processo 455104/2014-0, provedor dos recursos utilizados para a compra de equipamentos e insumos utilizados na presente pesquisa.

À Comissão de pós-graduação do Programa Mestrado em Ciências Biomédicas, na pessoa do excelentíssimo coordenador Dr. Giovanni Rebouças Pinto, por quem tenho elevada estima e respeito.

Ao Laboratório de Análise e Processamento Histológico (LAPHIS), sob a coordenação do Professor Dr. Daniel Fernando Pereira Vasconcelos, onde se pôde realizar o preparo e análise dos tecidos, estudos morfométricos e pude realizar o sonho, mesmo que por pouco tempo, de estar num laboratório de histologia.

Ao Laboratório de Fisiologia Farmacologia Experimental (LAFEX), sob a coordenação do Professor Dr. Jand-Venes Rolim Medeiros e Dr. André Luiz do Reis Barbosa, por ter cedido o extrato purificado com a fração dos polissacarídeos usada no experimento, pela harmonia que sempre presenciei neste ambiente com os pesquisadores da farmacologia de todos os níveis acadêmicos, os quais sempre fizeram sentir-me bem ao lado deles, sendo um diferencial na minha vivência de laboratório.

Ao Laboratório de Biologia e Bioquímica de Plantas (BIOqPLANT), sob a coordenação do Professor Dr. Jefferson Soares de Oliveira, pela parceria no experimento e análises bioquímicas.

Ao Biotério Central do Centro de Ciências Agrárias (CCA) da Universidade Federal do Piauí, por ter cedido os animais para o experimento, na pessoa da técnica responsável Dra. Silvéria Regina de S. Lira.

À Universidade Estadual Paulista (UNESP) Júlio de Mesquita Filho, Faculdade de Odontologia de Araraquara, pelo escaneamento microtomográfico das peças ósseas correspondentes ao modelo de periodontite e áreas adjacentes.

À Universidade de Ribeirão Preto (UNAERP), Faculdade de Odontologia, pelo escaneamento microtomográfico das áreas de periodontite.

A Prefeitura Municipal de Parnaíba-PI, na pessoa do excelentíssimo Prefeito Florentino Alves Veras Neto, do secretário de gestão Dr. Alcenor Rodrigues Candeira Filho, da secretária de saúde Dra. Maria do Amparo Coêlho dos Santos, dos coordenadores da Saúde bucal Dr. José Danilo Andrade Filho, Dra. Givanise Costa e coordenador do Centro de Especialidades Odontológicas Dr. Júlio César Mendes Filho, pela concessão de um ano de licença capacitação com vencimentos para realização do mestrado acadêmico, que sem esse benefício seria impossível a execução dessa jornada.

AGRADECIMENTOS TÉCNICOS

Ao professor Dr. Daniel Fernando P. Vasconcelos, pela oportunidade e honra de ser sua primeira orientanda de mestrado, pela paciência, organização, sugestões e atenção dedicada ao trabalho. Por guiar-me pelos passos da publicação internacional, entendendo minhas dificuldades; suas palavras motivadoras ou corretivas ora envolvidas em silêncio e discrição fizeram-me progredir nessa caminhada acadêmica, fazendo-me uma admiradora da sua postura profissional. Pela gentileza em sempre perguntar pela minha família; pela fé em acreditar que tudo daria certo, deixando a formalidade dar espaço a palavras amigas. Foi uma caminhada riquíssima e eu agradeço sua sábia condução.

Ao professor Dr. Jefferson Soares de Oliveira, pelo apoio, co-orientação, profissionalismo, disponibilidade e contribuições na condução dessa obra.

A professora Dra. Fernanda Machado pelas valiosas considerações na qualificação do projeto.

Ao professor e amigo Dr. Darkilson Pereira Santos por aceitar compor a banca da defesa da dissertação e pela apreciação futura do trabalho.

As colaboradoras Dra. Camila Favero e Gabriela Martelli, pela disponibilidade e suporte no escaneamento das microtomografias computadorizadas.

Ao meu esposo Antonione Santos Bezerra Pinto, pela análise de densidade óssea mineral no estudo de microtomografia computadorizada; por acompanhar minha angústia, medo, sofrimento e alegrias durante essa jornada.

Ao designer gráfico Jin Lopes (jinnoxious@gmail.com) pelo brilhantismo ao produzir os desenhos ilustrativos utilizados no trabalho.

Aos estudantes de iniciação científica Felipe Rodolfo Pereira da Silva, Maria Luísa Barreto, Luana Rodrigues, David Di Leonardo, por terem colaborado em inúmeras

etapas da pesquisa e junto com outros discentes comporem o grupo de estudos de histologia, a fim de aprimorar as técnicas e exames realizados no LAPHIS.

Aos amigos do mestrado Tarcísio Vieira de Brito, Lucas Bastos Santana, Diêgo Passos Aragão, Naiara Alves, Luan Kelves Miranda, Thiago Lopes Araújo pela participação no experimento e análises, bem como outros colaboradores do LAFFEX: Beatriz Melo, Kerolayne Nogueira, Matheus Alencar, José Júnior, Douglas Costa, pelo auxílio generoso nas análises realizadas, uma equipe coordenada pelo Prof. Dr. Jand Venes Medeiros, um líder, o qual tornei-me fã.

Aos demais amigos de jornada Antônio Carlos Moura, Vânia Vasconcelos, Vanessa Brito, Lysnara Lial, Dalva Muniz, Karliane Uchôa, Thereza Garcês, Hercilianna Pamplonna, Rayele Moreira, Valdenize Carvalho, Andreanne Vasconcelos, Sarah Izabelly, Rayssa Braga, Edmar Ceia, Lara Góis, pelo incentivo, amizade, companheirismo, alegrias, dúvidas e desafios compartilhados.

Aos professores do programa de pós-graduação em Ciências Biomédicas France Keiko Yoshioka, Ivanilza Andrade, Karina Drumond, Lívio César Nunes, José Roberto Leite, Gilberto Cerqueira, agradeço o profissionalismo, a técnica e os ensinamentos repassados em sala de aula e durante os seminários.

Aos professores Marcelo Filgueiras e Baldomero Kato da Silva, pelo conhecimento compartilhado e conversas que tornaram tranquilos e agradáveis os encontros e, em especial, pelas trocas de experiências e conselhos diante da vida acadêmica baseados nas próprias experiências vividas.

Ao professor Victor Hugo Bastos, pela nobreza do ensinar, pelos conselhos dispensados quanto a pós-graduação *lato sensu* e *strictu sensu*, pela atenção, humildade e sabedoria nas aulas ministradas; pelos livros emprestados, pela compreensão e adequação das aulas e seminários diante das intercorrências, por preparar seus alunos para a docência com maestria nos seminários apresentados, qualidades que quem passou por sua disciplina de Neurociências certamente reconheceu e levará para a vida inteira.

AGRADECIMENTOS PESSOAIS

A Deus, fonte inesgotável de amor e sabedoria, por iluminar meu caminho, ser TUDO na minha vida, fornecendo-me o alicerce para realizar meus sonhos, impulsionando-me sempre adiante, impedindo-me de desistir diante dos percalços, quando quis inúmeras vezes. Dou-lhe todas as Glórias! Sou grata a Ti, Senhor, por presenciar milagres e sentir a força do teu PODER.

Aos meus Pai e Mãe Raimundo Conceição “Neném” e Mainha (*in memoriam*) Socorro Conceição, por uma vida de dedicação a família, pelo exemplo de amor mesmo após a partida, por terem me passado valores, por me fazerem refletir sobre a vida desde muito cedo e a pensar no próximo, pelo incentivo nos meus estudos, pelo exemplo de retidão, justiça, gentileza, generosidade, gratidão, contribuindo para a formação do meu caráter; pelo nosso eterno cordão umbilical...

Ao meu esposo Antonione Pinto, por ser “Minha Vida”, meu melhor amigo, por ser tão diferente e tão parecido comigo, por me amar, por me aceitar do jeito que sou e viver a quimera de uma vida em família, por respeitar meus sonhos pessoais, mesmo que muitas vezes me peça para desistir... Junto com nosso amado filho Heitor são razão do meu viver e eu agradeço a Deus sempre vocês fazerem parte da minha vida. Heitor, meu guerreiro, maior bênção de Deus em minha vida; seu carinho, energia, alegria contagiante, enfim, seu amor puro me faz cada dia mais feliz. Amo vocês!

Aos meus irmãos queridos Júnior Conceição, Marsol Conceição e Egídio Neto, por terem crescido comigo e partilhado aventuras, alegrias, tristezas e milagres. Aos meus sogros Antônio e Gracinha Pinto, cunhadas, cunhado e sobrinhos, obrigada por serem a minha família e perdão pelas renúncias de encontros...

A querida tia Vanessa Salmito, tia Helena Bezerra, vovó Zezé Conceição, vovó Helena Araújo e todos os amigos e familiares, um abraço, um carinho, muitas vezes são o que nos sustentam em momentos difíceis. Obrigada e desculpem-me a ausência nesse momento de luta.

A querida Irmã Maria das Graças Marques, que embora distante, sempre se fez presente e especial em minha vida desde menina quando fui morar longe da minha família pela primeira vez. Participa de todas as fases da minha vida e torce pelos meus sonhos, abençoa minha luta e ama minha família. A cada carta ou telefonema, muita alegria, apoio e muito amor. Como ela diz: A oração nos une.

A Ana Carolina dos Santos e Maria do Socorro Paiva pela colaboração nas atividades do lar e com Heitor, principalmente quando a rotina foi exaustiva.

A Cinthya Val Alencar e Adriana Neves, pela amizade, por saber me ouvir e aconselhar, entender minha ausência do consultório, participar da minha vida e até em outras atividades de pesquisa.

Aos meus queridos vizinhos Samuel Melo, Leonam Costa e aos amigos Joyce Pinho Bezerra, Elanno Pádua, Patrick Veras Quelemes, por acreditarem que sou capaz, pela palavra amiga que acalentou muitas vezes meu coração angustiado.

Aos irmãos amados da Comunidade Católica Face de Cristo por preencherem a vida da minha família com o vinho que necessitamos para viver uma vida no amor a Jesus. Vocês resplandecem o amor de Deus e enchem nossas vidas com a verdadeira chama de luz e alegria. Em especial, Emílio e Alessandra, Mario e Sália, Isabela e Carneiro, Cinthya e Lincoln, Geany e Luiz, Eró e Balula.

Aos meus queridos pacientes, que compreenderam meu momento acadêmico e pelos quais sou verdadeiramente feliz e realizada profissionalmente.

Aos meus eternos professores e alunos da faculdade de Odontologia da Universidade Estadual do Piauí – UESPI, pela minha formação acadêmica e permitir que eu aprendesse mais com a docência.

“Quando penso que cheguei ao meu limite, descobro que tenho forças para ir além. Meu sonho não tem fim e nada vai me afastar do amor de Deus”.

Ayrton Senna

RESUMO

A Doença Periodontal (DP) afeta milhões de pessoas no mundo, caracterizando-se pela destruição dos tecidos periodontais como ligamento periodontal, cemento e osso alveolar, envolvendo mecanismos imuno-inflamatórios. O presente estudo objetivou investigar os efeitos dos Polissacarídeos Sulfatados (PS) da alga marinha *Gracilaria caudata*, de maneira inédita, no modelo de periodontite induzida por ligadura em ratos. Foram utilizados cinco grupos experimentais com sete animais cada um: um Controle Saudável que não foi induzida a periodontite (CS), um Controle Periodontite Salina (CP – solução salina mg/kg) e três grupos tratamento T1 (2,5 mg/kg PS), T2 (5,0 mg/kg PS) e T3 (10,0 mg/kg PS), sendo repetido os grupos CP e T1 num segundo ensaio, totalizando 49 ratos (*Rattus norvegicus*, wistar, fêmeas). Foram avaliados Índice de Sangramento Gengival (ISG) e Índice de Profundidade de Sondagem (IPS), estudo morfométrico, análise de Densidade Óssea Mineral (DOM) de peças ósseas adjacentes ao modelo de indução da periodontite, concentração de Mieloperoxidase (MPO) em tecido gengival, Contagem Total de Células (CTC) em sangue periférico, histopatológico dos rins, dosagens de Glutathiona reduzida (GSH) e Malondialdeído (MDA) em fígado e rins. Os resultados demonstraram que os PS (2,5mg/kg, melhor dose) melhoraram ISG (63,20%, $p < 0,05$), IPS (58,61%, $p < 0,05$), atuaram na redução da dosagem de MPO (62,57%, $p < 0,05$), melhoraram DOM em ramo mandibular (6,87%, $p < 0,05$), não tiveram efeitos sobre a CTC em sangue periférico ($p > 0,05$) além de não ser verificado alterações histopatológicas no rim; porém, não alteraram significativamente ($p > 0,05$) a altura óssea perdida pela DP, não foram capazes de reduzir o estresse oxidativo em fígado e rins pelos níveis de GSH e MDA. Pode ser concluído que os PS (2,5mg/kg) reduziram aspectos inflamatórios da periodontite, houve efeito benéfico na DOM em ramo mandibular, não desencadearam efeitos sistêmicos sobre o rim ou na contagem total de células; porém, não foram capazes de reduzir a altura óssea perdida causada pela DP e não alteraram o estresse oxidativo em fígado e rins.

Palavras-Chave: Doença Periodontal, Produtos naturais, Reabsorção óssea, Densidade óssea, Estresse oxidativo

ABSTRACT

The Periodontal Disease (PD) affects millions of people worldwide, and it is characterized by the periodontal tissues destruction such as periodontal ligament, cement and alveolar bone, involving immune-inflammatory mechanisms. This present study aimed to investigate the seaweed *Gracilaria caudate*'s effects of Sulfated Polysaccharides (SP), in a new way, with ligature-induced periodontitis in rats. A total number of five groups for experimental were used with seven animals in each group. The groups were the Health Control (HC) group, which the periodontitis was not submitted; the Periodontitis Control, the experiment was done without any treatment (PC – saline solution mg/kg) and the Treatment T1(2,5 mg/kg SP), Treatment T2 (5,0 mg/kg SP) and Treatment T3(10,0 mg/kg SP), the groups PC and T1 were repeated on a second test, making a total of forty nine rats (*Rattus norvegicus*, wistar, females). There were evaluated Gingival Bleeding Rate (GBR) and Drilling Depth Rate (DDR), morphometric study, Bone Mineral Density analysis (BMD) of bone adjacent parts to an induction sample of periodontitis, myeloperoxidase concentration in gingival tissue, peripheral blood Total Cell Count (TCC), kidneys histopathology, Glutathione reductase dosages (GRD), and liver and kidneys Malondialdehyde (MDA). The results showed that the SP (2,5mg/kg, better dosage) improved ISG (63,20%, $p<0,05$), IPS (58,61%, $p<0,05$), acted in the MPO dosage reduction (62,57%, $p<0,05$), BMD improved in the mandibular area (6,87%, $p<0,05$), there were not effects on the TCC in peripheral blood ($p>0,05$), besides it was not verified any histopathological changes on the kidney, however, there were not significant changes ($p>0,05$) in the bone height lost by PD, and they were not able to reduce oxidative stress in liver and kidneys through GRD and MDA rates. It can be concluded that the SP (2,5mg/km) were able to reduce inflammatory aspects of periodontitis, there was a beneficial effect in BMD in the mandibular area, and there were not triggered off any systemic harmful effects on the kidneys, however, they were not able to reduce the bone height lost caused by DP, and they did not change the liver and kidneys oxidative stress.

KEY-WORDS: Periodontal Disease. Natural Products. Bone Resorption. Bone Density. Oxidative Stress.

LISTA DE FIGURAS

	Página
Figura 1 - Imagem representativa do Periodonto.....	22
Figura 2 – Imagem representativa do Periodonto Sadio e com Periodontite.....	26
Figura 3 - Exame histopatológico de tecidos periodontais de ratos.....	34
Figura 4 - Alga marinha <i>Gracilaria caudata</i>	36
Figura 5 – Extrato seco contendo os Polissacarídeos Sulfatados (PS) da alga <i>Gracilaria caudata</i>	38
Figura 6 - Representação esquemática do protocolo de indução da Doença Periodontal Experimental.....	39
Figura 7 - Imagem demonstrativa da inserção da ligadura em protocolo de indução da periodontite em primeiro molar inferior direito.....	41
Figura 8 - Medidas morfométricas da Altura Óssea Alveolar (AOA).....	45
Figura 9 - Imagem radiográfica demonstrando hemimandíbula de rato...	46
Figura 10 - Amostras ósseas correspondentes a região anterior (parassínfise) e posterior (ramo) da hemimandíbula.....	47
Figura 11 - Esquema de medição da Densidade Óssea Mineral volumétrica total para amostras de região de parassínfise mandibular....	47
Figura 12 - Esquema de medição da Densidade Óssea Mineral volumétrica total para amostras de região de ramo mandibular.....	48
Figura 13 - Visão macroscópica lingual dos grupos experimentais após dissecação gengival corados com azul de metileno a 1%.....	55
Figura 14 - Efeito dos PS no Índice de Sangramento Gengival – ISG.....	56
Figura 15 - Efeito dos PS no Índice de Profundidade de Sondagem – IPS.....	57
Figura 16 - Efeito dos PS na atividade de Mieloperoxidase – MPO.....	58
Figura 17 - Efeito dos PS na Altura Óssea Alveolar - AOA1-4.....	60

Figura 18 - Visualização dos cortes microtomográficos ósseos na região de ramo mandibular em diferentes grupos.....	61
Figura 19 - Visualização dos cortes microtomográficos ósseos na região parassinfisária mandibular em diferentes grupos.....	62
Figura 20 - Efeito dos PS na Contagem Total de Células –CTC.....	64
Figura 21 - Efeito dos PS nos níveis de Glutathiona reduzida (GSH) – Rim.....	65
Figura 22 - Efeito dos PS nos níveis de Glutathiona reduzida (GSH) – Fígado.....	66
Figura 23 - Efeito dos PS nos níveis de Malondialdeído (MDA) – Rim.....	67
Figura 24 - Efeito dos PS nos níveis de Malondialdeído (MDA) – Fígado.....	68
Figura 25 - Efeito dos PS no exame histopatológico de tecidos renais de ratos.....	69

LISTA DE ABREVIATURAS

AINES - Antinflamatórios Não-esteroidais

ALT – Alanina aminotransferase

ANOVA – Analysis of variance

AOA - Altura Óssea Alveolar

AST – Aspartato aminotransferase

BMP - Proteínas morfogenéticas ósseas

CBD - Canabidol

COA - Crista óssea alveolar

CTC – Contagem Total de Células

CR - Cimento radicular

DP - Doença Periodontal

d.p. - Desvio Padrão

DPE - Doença Periodontal Experimental

GSH – Glutathiona reduzida

HE - Hematoxilina-Eosina

IL - Interleucina

ISG - Índice de Sangramento Gengival

IP - Intraperitoneal

IPS - Índice de Profundidade de Sondagem

JEC - Junção Cimento – esmalte ou Junção Amelocementária

LP - Ligamento Periodontal

MDA – Malondialdeído

Micro-CT - Microtomografia computadorizada

MG - Margem Gengival

MPO - Mioeloperoxidase

OA - Osso alveolar

OPG - Osteoprotegerina

PDGF - Fatores do crescimento derivados das plaquetas

PG - Papila Gengival

PMN - Leucócitos morfonucleares

PS - Polissacarídeos sulfatados

PUFA - Ácidos graxos poli-insaturados

TC - Tecido Conjuntivo

TGF- β - Fator Transformador do Crescimento β

EROS - Espécies Reativas de Oxigênio

SUMÁRIO

Capítulos	Página
RESUMO	xii
ABSTRACT	xiii
LISTA DE FIGURAS	xiv
LISTA DE ABREVIATURAS	xvi
1 - INTRODUÇÃO	20
2 - REFERENCIAL TEÓRICO	22
2.1 - O PERIODONTO	22
2.1.1 - Periodonto de Proteção.....	23
2.1.2 - Periodonto de Sustentação.....	23
2.2 - DOENÇA PERIODONTAL.....	25
2.2.1 - Gengivite.....	27
2.2.2 - Periodontite.....	27
2.2.3 - Estresse Oxidativo.....	28
2.3 - TERAPIA PERIODONTAL	29
2.4 - PRODUTOS NATURAS E O POTENCIAL TERAPÊUTICO.....	31
2.4.1 - Algas Marinhas.....	34
2.4.1 - <i>Gracilaria caudata</i>	35
3 - OBJETIVOS	37
4 - MATERIAL E MÉTODOS	38
4.1 - FRAÇÃO DOS POLISSACARÍDEOS SULFATADOS DA ALGA MARINHA <i>Gracilaria caudata</i>	38
4.2 - ANIMAIS.....	39
4.3 - ANESTESIA.....	40
4.4 - PROTOCOLO DE INDUÇÃO DA DOENÇA PERIODONTAL.....	40
4.5 - GRUPOS EXPERIMENTAIS.....	41
4.6 - TRATAMENTO.....	42
4.7 - ANÁLISE MACROSCÓPICA CLÍNICA.....	42
4.7.1 - Índice de Sangramento Gengival.....	43
4.7.2 - Índice de Profundidade de Sondagem.....	43

4.8 - ANÁLISE MORFOMÉTRICA.....	44
4.9 - ANÁLISE DE DENSIDADE ÓSSEA MINERAL.....	45
4.10 - DOSAGEM DE MIELOPEROXIDASE.....	48
4.11 - CONTAGEM TOTAL NO NÚMERO DE CÉLULAS.....	49
4.12 - ENSAIO DE GLUTATIONA REDUZIDA.....	50
4.13 - ENSAIO DE MALONDIALDEÍDO.....	50
4.14 - ANÁLISE HISTOPATOLÓGICA DO RIM.....	51
4.15 - ANÁLISE ESTATÍSTICA.....	52
5 - RESULTADOS.....	54
5.1 - ÍNDICE DE SANGRAMENTO GENGIVAL.....	56
5.2 - ÍNDICE DE PROFUNDIDADE DE SONDAGEM.....	57
5.3 - ENSAIO DE MIELOPEROXIDASE.....	58
5.4 - ANÁLISE MORFOMÉTRICA.....	59
5.5 - ANÁLISE DE DENSIDADE ÓSSEA MINERAL.....	60
5.6 - CONTAGEM TOTAL DE CÉLULAS.....	63
5.7 - DOSAGEM DE GLUTATIONA REDUZIDA.....	64
5.8 - DOSAGEM DE MALONDIALDEÍDO.....	66
5.9 - HISTOPATOLÓGICO DO RIM.....	68
6 - DISCUSSÃO.....	70
7 - CONCLUSÃO.....	79
REFERÊNCIAS BIBLIOGRÁFICAS.....	80
ANEXO - TERMO DE APROVAÇÃO DE EXPERIMENTAÇÃO ANIMAL...	93
APÊNDICE - EXTRAÇÃO DOS PS <i>G. caudata</i>.....	94

1 – INTRODUÇÃO

A Doença Periodontal (DP), também denominada periodontite, possui elevada prevalência em adultos e constitui causa principal de perda dentária exercendo influência negativa na qualidade de vida das pessoas (EKE et al., 2015; MARTIN et al., 2009). Consiste numa resposta inflamatória frente a ação de microrganismos orais do biofilme da superfície subgengival que levam a destruição dos tecidos periodontais de suporte do dente, tais como cemento, ligamento periodontal e osso alveolar (OFFENBACHER, 1996; KORNMAN & LÖE, 1993).

O tratamento e controle da periodontite é realizado pela terapia manual como raspagens e cirurgias de desbridamento (MAILLOA et al., 2015; APATZIDOU & KINANE, 2010; CARRANZA & JOLKOVSKY, 1991). Porém, diante de uma anatomia complexa do periodonto que impossibilita reduzir a carga microbiana subgengival completamente e considerando a resposta imunológica do hospedeiro, os fármacos surgem para auxiliar no tratamento, como os antibióticos e os anti-inflamatórios (KINANE et al., 2011; DANNEWITZ et al., 2009; VAN DICKE, 2009; GIANNOBILE, 2008; CARRANZA & JOLKOVSKY, 1991).

Metodologias de tratamento para regeneração dos tecidos duros e moles do periodonto tem sido alvo de estudos, e, embora haja discussões e perspectivas promissoras, nenhuma técnica convencional, cirúrgica ou farmacológica pode restaurar eficientemente o tecido periodontal decorrente da progressão da perda óssea, uma vez que os mecanismos de regeneração tecidual periodontal são complexos (RIOS et al., 2015; MURAKAMI, 2011; MACHION et al., 2004; BARTOLD et al., 2010).

Tratamentos farmacológicos biocompatíveis e menos agressivos ao organismo são de interesse em pesquisas científicas e são desenvolvidos para uso independente ou associado em terapias periodontais (SASTRAVAHA et al., 2005; MACHION et al., 2004; KINANE, 2000; MAGNUSSON & LINDHE, 1996). O uso indiscriminado das drogas clássicas e seus efeitos colaterais, a resistência dos microrganismos e tendo em vista a possibilidade da descoberta de moléculas bioativas, cresce a busca por abordagens alternativas naturais provenientes da biodiversidade (BUOMMINO et al., 2014; GAETTI-JARDIM et al., 2010; SOUZA-BRITO & NUNES, 1997).

Produtos naturais são usados milenarmente pela medicina popular (YANG et al, 2014; PALOMBO, 2011; AGRA et al., 2008; POTTERAT & HAMBURGER, 2008), sendo as algas marinhas, ricas em compostos químicos com várias atividades biológicas e potencial efeito na saúde alvo de estudos contemporâneos (KIM & PANGESTUTI, 2011a; O'SULLIVAN et al., 2010).

Baseados em propriedades prévias dos compostos naturais comprovadas em pesquisas, muitos estudos têm investigado o efeito farmacológico em modelos de periodontite em ratos, uma vez que pequenos modelos *in vivo* (ratos ou camundongos) tem sido propostos para investigações terapêuticas periodontais (STRUILLOU et al., 2010; WEINBERG & BRAL, 1999).

Os Polissacarídeos Sulfatados (PS) da alga vermelha *Gracilaria caudata* foram caracterizados (BARROS et al., 2013), demonstrado seu potencial anti-inflamatório/imunomodulador (CHAVES, 2013) e atividade gastroprotetora com ação antioxidante (SILVA, 2011), e baseado nessas evidências científicas, de maneira inédita, o presente trabalho objetivou estudar os efeitos dos PS de *G. caudata* em modelo de periodontite induzida por ligadura em ratos.

2 - REFERENCIAL TEÓRICO

2.1 - O PERIODONTO

O periodonto (Figura 1) compreende um complexo de tecidos que podem ser classificados em periodonto de proteção (tecido gengival) e de inserção ou sustentação (ligamento periodontal, cimento e osso alveolar) e relacionam-se sob um equilíbrio fisiológico mediante estímulos que mantém sua organização e função normais (CUTRESS, 2003; LINDHE & PAPANOU, 1997; GAO et al., 1996).

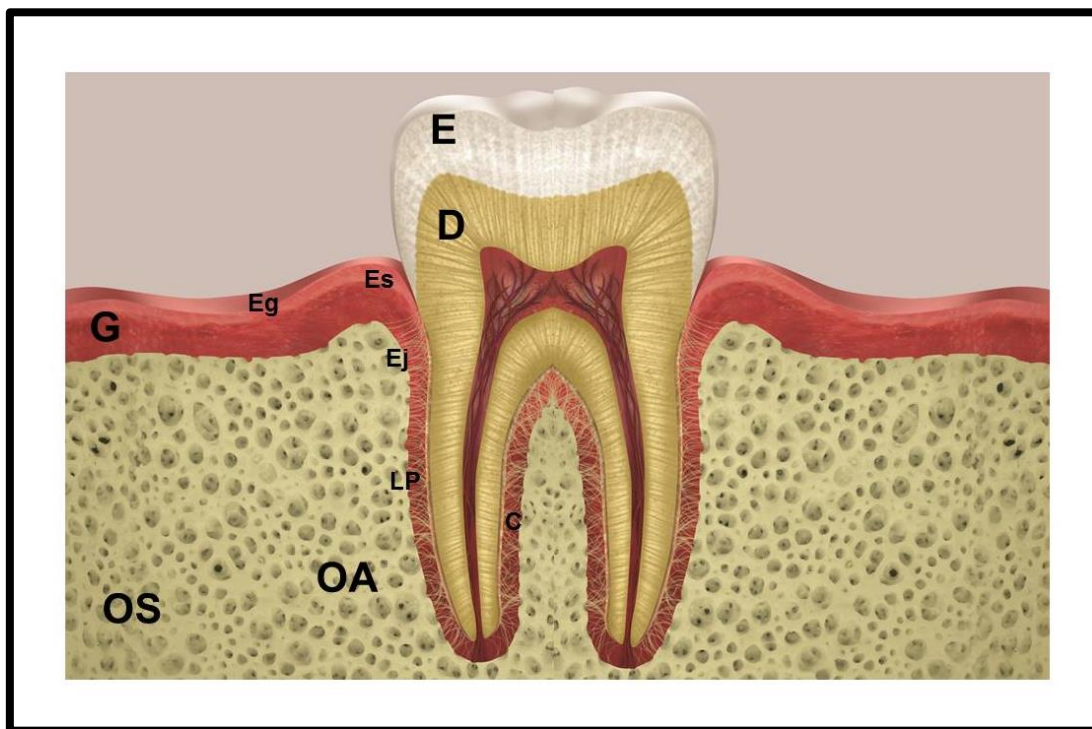


Figura 1. Imagem representativa do Periodonto. Periodonto sadio com tecidos periodontais preservados. E - esmalte; D – dentina; C – cimento; LP – ligamento periodontal; OA – osso alveolar; OS – osso de sustentação; G – gengiva; Eg – epitélio gengival; Es – epitélio do sulco; Ej – epitélio de junção.

2.1.1 - Periodonto de Proteção

A gengiva, área especializada da membrana mucosa oral, recobre o osso alveolar e a região cervical do dente. Composta por mucosa gengival e epitélio juncional, pode ser dividida em gengiva marginal ou livre, de coloração rosada, consistência firme e gengiva inserida, a qual possui textura firme, aspecto “casca de laranja” estendendo-se à junção mucogengival (SAKAMOTO et al., 2002; LINDHE et al., 1986).

Os neutrófilos são considerados o tipo de célula de proteção chave nos tecidos periodontais, encontrados extensivamente dentro do epitélio de junção e do sulco gengival, formando uma barreira protetora contra os microrganismos patogênicos do biofilme dental. Atuam como uma estrutura fagocítica e secretora formando Espécies Reativas de Oxigênio (ROS) (LIU et al., 2014).

2.1.2 - Periodonto de Sustentação

O ligamento periodontal ou membrana periodontal, originado de células do folículo dentário, contém fibras de tecido conjuntivo denso e frouxo. O tecido conjuntivo denso contém fibroblastos que são alongados e dispostos paralelamente ao longo eixo das fibras de colágeno. Os fibroblastos não apenas produzem fibrilas de colágeno, mas também as reabsorvem, ajustando continuamente as demandas de estresse e de movimento dos dentes. O tecido conjuntivo frouxo no ligamento periodontal possui vasos sanguíneos e terminações nervosas. O ligamento periodontal contém fibras colágenas sendo predominantemente (80%) do tipo I, além de colágeno tipo III, fibras elásticas incorporadas nas paredes dos vasos sanguíneos e fibras oxitalânicas finas dispostas longitudinalmente. Elas são fixadas

ao osso ou ao cimento em cada extremidade (SOKOS et al., 2015; SEO et al., 2004; LINDHE et al., 1986).

O cimento é um tecido mineralizado, avascular, sem inervação, reveste a raiz dentária, sofre deposição contínua ao longo da vida havendo uma remodelação fisiológica limitada com potencial regenerativo. Constituído por matriz orgânica composta por cálcio e fósforo na forma de cristais de hidroxiapatita (LEE et al., 2015; VASCONCELOS et al., 2014; PITARU et al., 2002).

O osso alveolar, uma fina camada de osso compacto que forma a parede dos alvéolos, no qual o ligamento periodontal é fixado. O restante do processo alveolar consiste em osso de sustentação e é a porção maxilar ou mandibular que suporta os alvéolos dentários que são formados na erupção dentária, atuando na modelação óssea durante o desenvolvimento do esqueleto. É um tecido mineralizado, innervado, vascularizado e sofre contínua remodelação fisiológica após a maturidade esquelética, dependente de estímulos funcionais como movimentações, desgaste, perdas dentárias ao longo da vida e reparo ósseo (JANG et al., 2015; LEE et al., 2015; LERNER, 2006).

O sistema ósseo constitui tecido conjuntivo caracterizado por uma matriz extracelular mineralizada e o principal componente estrutural é o colágeno tipo I e, em menor extensão, o colágeno do tipo V e quantidades residuais de outros tipos de colágeno como III, XI e XIII. Além de colágeno, a matriz também contém proteínas que constituem a substância fundamental e consiste em ácido hialurônico, proteoglicanas (principalmente sulfato de condroitina e sulfato de queratana) e glicoproteínas (osteocalcina e osteonectina) (WU et al., 2014).

Constituintes da matriz fundamental do osso estão também os fatores de crescimento e as citocinas que são pequenas proteínas reguladoras incluindo os

fatores de crescimento, Fator de Necrose Tumoral α (TNF- α), o Fator Transformador do Crescimento β (TGF- β), os Fatores do Crescimento derivados das Plaquetas (PDGF), as Proteínas Morfogenéticas Ósseas (BMP) que induzem a diferenciação das células mesenquimais em osteoblastos (produtoras de osso) e a Interleucinas 1 e 6 (IL-1, IL-6) (DYER et al., 2014; ZHANG et al., 2011; CHEN et al., 2009).

Os osteoblastos são células que secretam a matriz extracelular do osso e uma vez que as células são circundadas por sua matriz secretada são referidos como osteócitos e permanecem após a cessação da deposição óssea, exercendo um papel crítico na manutenção da massa óssea. Inversamente, osteoclastos são células de reabsorção óssea presentes nas superfícies ósseas onde o osso está sendo removido, remodelado ou lesado (SOKOS et al., 2015; WU et al., 2014). Deste modo, os osteoclastos e osteoblastos exercem um papel central no processo de reabsorção e formação do tecido mineralizado com ação osteorremodeladora (SOUZA & LERNER, 2013).

2.2 - DOENÇA PERIODONTAL

Dentre as afecções que podem acometer o periodonto, destaca-se a DP ou periodontite (Figura 2B), condição inflamatória crônica, constituindo em um dos problemas orais que afetam extensivamente a população humana, atingindo 64 milhões e 700 mil adultos acima de trinta anos de idade nos Estados Unidos entre os anos de 2009 a 2012, representando 46% da população americana (EKE et al., 2015). Resulta de uma resposta inflamatória contra antígenos e

microrganismos do biofilme microbiano na superfície dentária subgingival (DEO & BHONGADE, 2010; OFFENBACHER, 1996; KORNMAN & LÖE, 1993).

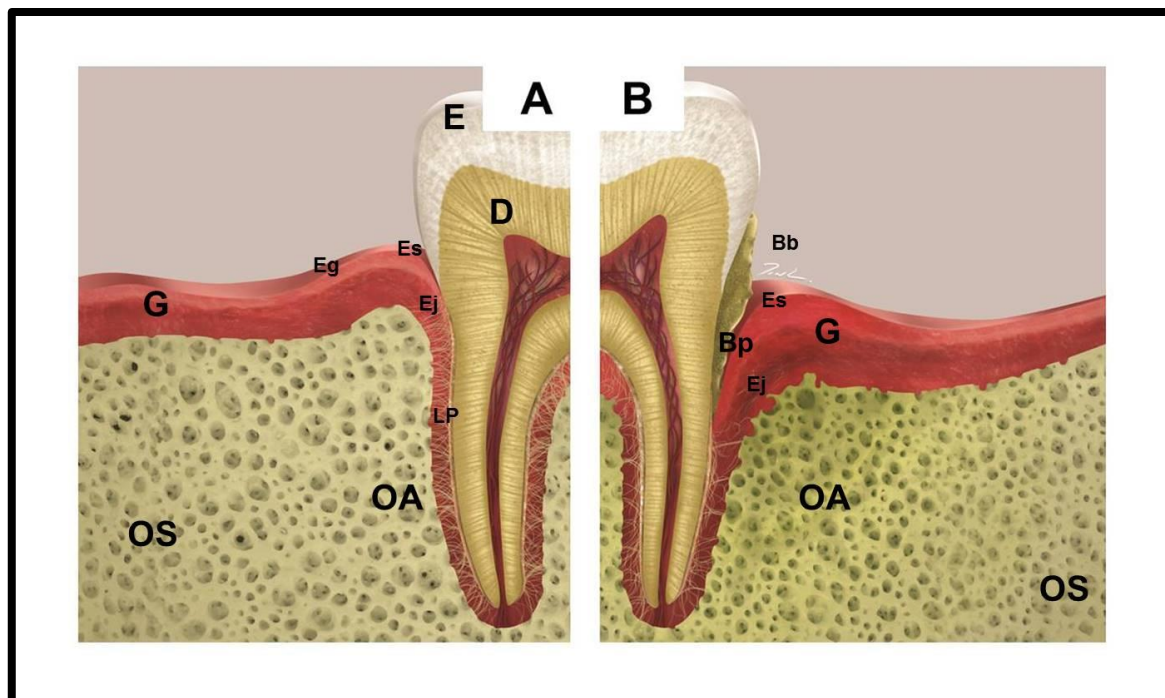


Figura 2. Imagem representativa do Periodonto Sadio e com Periodontite. **A** - Periodonto sadio com tecidos periodontais preservados. **B** – Periodonto com dano tecidual decorrente da Periodontite. E - esmalte; D – dentina; Bb – biofilme bacteriano; Bp – bolsa periodontal; C – cimento; LP – ligamento periodontal; OA – osso alveolar; OS – osso de sustentação; G – gengiva; Eg – epitélio gengival; Es – epitélio do sulco; Ej – epitélio de junção.

O biofilme, responsável pelo início e progressão das DP, está relacionado à higiene oral deficiente, pode atuar como uma barreira microbiana, retém substâncias produzidas pelas próprias bactérias e simultaneamente as protege de fatores de defesa do hospedeiro e de agentes antimicrobianos externos, exercendo um papel dinâmico no metabolismo microbiológico (SOCRANSKY & HAFFAJEE, 2005; SOCRANSKY et al., 1998).

O componente microbiano é composto por bactérias tais como *Porphyromonas gingivalis*, *Fusobacterium nucleatum*, *Actinomyces actinomycetemcomitans* e seus produtos (por exemplo, lipopolissacarídeos e proteases) (DARVEAU, 2010; EKUNI et al., 2005). A colonização inicial é

predominantemente por bactérias gram-positivas e sacarolíticas e é gradativamente substituída por bactérias gram-negativas proteolíticas (LOPEZ-PIRIZ et al., 2007; CARRANZA et al., 1983).

O processo inflamatório periodontal é representado pela gengivite e periodontite.

2.2.1 - Gengivite

A gengivite é apresentada clinicamente por alterações inflamatórias restritas ao periodonto de proteção, caracterizada por hiperemia, sangramento, edema e possível recessão gengival (KESAVALU et al., 2007; NANJI & BOSSHARDT, 2006; LINDHE et al., 1986).

Microscopicamente, as alterações teciduais observadas na gengivite induzida por biofilme incluem proliferação da camada basal do epitélio juncional, levando à migração celular apical e lateral, vasculite dos vasos sanguíneos adjacentes ao epitélio juncional, destruição progressiva de fibras colágenas perivascular, alterações citopatológicas nos fibroblastos residentes e infiltrado inflamatório/imune progressivo, como infiltração de linfócitos e outras células mononucleares (KOTHIWALE et al., 2015; NEWMAN, 1998).

2.2.2 - Periodontite

A gengivite pode ser transitória ou persistente e se não tratada precocemente, pode ou não progredir para os tecidos de sustentação do dente, em direção ao ápice radicular afetando a Crista Óssea Alveolar (COA), reduzindo altura em nível cervical, havendo perda de inserção pela migração apical do epitélio juncional, destruição do ligamento periodontal, formação de bolsas periodontais,

reabsorção óssea alveolar e possível perda dentária, características da periodontite (KESAVALU et al., 2007; NANJI & BOSSHARDT, 2006).

Embora a doença periodontal inflamatória resulte, primariamente, de uma resposta inflamatória à presença de bactérias e seus produtos, a suscetibilidade inata do paciente determina a característica destrutiva da doença (BARTOLD & VAN DICK, 2013; KINANE et al., 2011).

A reação do periodonto frente à presença bacteriana e seus produtos envolve a geração de mediadores inflamatórios como prostaglandinas, citocinas, fatores de crescimento, liberação de enzimas líticas, além do recrutamento de células inflamatórias e ativação de osteoclastos, formando a base do processo destrutivo da periodontite. As citocinas, principalmente a Interleucina 1 (IL- 1) e o Fator de Necrose Tumoral α são os mediadores pró-inflamatórios diretamente envolvidos na estimulação da reabsorção óssea, assim como as metaloproteinases liberadas pelos macrófagos, que induzem a proliferação de progenitores de células clásticas e, indiretamente, estimulam a ação dos osteoclastos maduros (HIENZ et al., 2015; SOUZA & LERNER, 2013; ASSUMA et al., 1998).

Inversamente ao mecanismo destrutivo que envolve as citocinas pró-inflamatórias, vias reguladoras mediadas por mediadores anti-inflamatórios, como a IL-10, protegem os tecidos periodontais (SASAKI et al. 2004).

2.2.3 - Estresse Oxidativo

Estudos animais revelaram que na periodontite induzida há produção do peróxido de hidrogênio por Leucócitos Polimorfonucleares (PMNs), um subgrupo dos neutrófilos, os quais atuam como importantes células de defesa contra infecção bacteriana, produzem e liberam citocinas inflamatórias, radicais livres, enzimas

proteolíticas e Espécies Reativas de Oxigênio (EROS) que sustentam a resposta inflamatória e promovem o estresse oxidativo pela oxidação de lipídeos e proteínas, contribuindo para o dano tecidual em tecidos gengivais, incluindo reabsorção periodontal (TOMOFUJI et al., 2011).

O influxo de neutrófilos para o local da inflamação pode ser medido indiretamente através da atividade enzimática da Mieloperoxidase (MPO), uma enzima lisossomal encontrada nos grânulos azurófilos dos neutrófilos, que em ação conjunta a ação microbiana do biofilme, estimula a produção de citocinas como IL-8 e TNF- α aumentando o número de PMN e conseqüentemente de EROS, que em baixas concentrações estimulam o crescimento dos fibroblastos e células epiteliais, mas em altos níveis produz efeito deletério e esse efeito oxidativo da DP pode ser medido por meio de dosagens de Malondialdeído (MDA) e Glutathiona reduzida (GSH), biomarcadores da atividade antioxidante (LIU et al. 2014; ARAÚJO-JÚNIOR et al., 2013; GRAVES et al., 2011; BARTOLD et al., 2010).

Com base nisso, a terapia antioxidante pode ser clinicamente benéfica na supressão da progressão da periodontite, através da diminuição de radicais livres e peroxidação lipídica (DAHIYA et al., 2013; MARUYAMA et al., 2011).

2.3 - TERAPIA PERIODONTAL

Diferentes abordagens têm sido utilizadas para tratar as doenças periodontais. Terapias mecânicas, químicas, procedimentos cirúrgicos, enxertos ósseos, fatores de crescimento e laserterapias têm sido estudados e aplicados no controle da progressão da periodontite (MAILLOA et al., 2015; RIOS et al., 2015;

PRATES et al., 2011; HEITZ-MAYFIELD, 2002; BECKER et al., 2001; CARRANZA & JOLKOVSKY, 1991).

O tratamento fundamental da periodontite baseia-se no desbridamento mecânico e alisamento radicular, o qual visa manter a carga microbiana em níveis baixos e, se for associada a auto-higiene oral realizada diariamente e cuidados de manutenção periodontal profissional regular, conduz a saúde periodontal na maioria dos casos (HÄGI et al., 2015; APATZIDOU & KINANE, 2010). Entretanto, a instrumentação mecânica pode falhar ao eliminar completamente as bactérias patogênicas que invadem os tecidos moles e áreas anatomicamente inacessíveis tais como região de furca e depressões radiculares (HUANG et al., 2012).

A terapia cirúrgica auxilia no desbridamento mecânico completo de áreas anatômicas complexas; no entanto, a técnica cirúrgica possui influência limitada no ganho de inserção clínica (HEITZ-MAYFIELD & LANG, 2013).

Em casos avançados de periodontite, sugere-se que os processos imunológicos desencadeados poderão, em princípio, sustentar o quadro inflamatório crônico em fases posteriores à eliminação dos microorganismos, conferindo um caráter imunopatológico à periodontite crônica (PAQUETTE & WILLIAMS, 2000; ASSUMA et al., 1998). Diante desse quadro, terapias farmacológicas podem ser necessárias em alguns casos tanto como medida de primeira linha quanto complementar (BUDUNELI et al., 2007).

Uma vez que o conhecimento das vias e dos processos subjacentes da inflamação dos tecidos periodontais têm aumentado significativamente, há um interesse crescente em substâncias que possam contribuir para a restauração da homeostase do tecido como uma modalidade de tratamento biológico mais sofisticado para os tipos de recidivas de doença periodontal. Por conseguinte, o

desenvolvimento de potenciais fármacos terapêuticos com a capacidade de regular a resposta imune, mediada por bactérias e interações inflamatórias é uma abordagem útil para a prevenção e tratamento da DP (HUANG et al., 2012).

Diante do aumento da resistência das bactérias ao uso dos antibióticos orais, muitas vezes consumidos indiscriminadamente, alguns efeitos adversos de agentes antibacterianos e antiinflamatórios como irritabilidade gástrica, toxicidade hepática e renal e devido a incidência da doença periodontal, torna-se imperioso buscar abordagens alternativas que sejam seguras e eficazes para a prevenção e tratamento da DP (GAETTI-JARDIM et al., 2010).

2.4 - PRODUTOS NATURAIS E O POTENCIAL TERAPÊUTICO PERIODONTAL

As plantas têm sido a base fundamental de medicamentos tradicionais por milhares de anos (etnofarmacologia) como também têm proporcionado uma fonte inigualável de diversidade química devido a descoberta de interessantes moléculas bioativas (JIANG et al., 2015; POTTERAT & HAMBURGER, 2008). No entanto, muitos produtos encontrados na natureza, utilizados na medicina tradicional chinesa, indiana, sul-americana, incluindo o Brasil, ainda não foram estudados cientificamente, do ponto de vista farmacológico, toxicológico ou clínico, havendo a necessidade do biomonitoramento químico e farmacológico de substâncias ativas isoladas e caracterizadas com atividade terapêutica efetiva (MONGE, 2001; SOUZA-BRITO & NUNES, 1997).

Extratos botânicos são usados para diversas doenças pela sabedoria popular por populações orientais como, por exemplo: *Scutellaria baicalensis* (baicalina) (CAI et al., 2008), *Rhizoma coptidis* (berberine) (TU et al., 2013),

Camellia sinensis (chá verde) (CHO et al., 2013; YOSHINAGA et al., 2014; MARUYAMA et al., 2011), *Curcuma longa* (cúrcuma) (ELBURKI et al., 2014; HOSADURGA et al., 2014; ZHOU et al., 2013; GUIMARÃES et al., 2011) e de regiões como o Norte e Nordeste do Brasil, como *Carapa guianensis* (andiroba) (CARMONA et al., 2013), *Lippia sidoides* (alecrim pimenta) (BOTELHO et al., 2009) associada também a *Myracrodouon urundeuva* (aroeira) (BOTELHO et al., 2007), *Cordia verbenacea* (erva baleeira) (PIMENTEL et al., 2012) e *Mikania laevigata* (guaco) (BENATTI et al., 2012).

Uma única erva pode apresentar uma variedade de efeitos como atividade anti-inflamatória, anti-bacteriana, anti-fúngica e outros (HOTWANI et al., 2014).

Scutellaria baicalensis (baicalina) (CAI et al., 2008), *Curcuma longa* (cúrcuma) (ELBURKI et al., 2014; HOSADURGA et al., 2015; ZHOU et al., 2013; GUIMARÃES et al., 2011), *Carapa guianensis* (andiroba) (CARMONA et al., 2013), *Lippia sidoides* (alecrim pimenta) (BOTELHO et al., 2009) associada *Myracrodouon urundeuva* (aroeira) (BOTELHO et al., 2007), *Cordia verbenacea* (erva baleeira) (PIMENTEL et al., 2012), *Mikania laevigata* (guaco) (BENATTI et al., 2012) possuem atividade anti-inflamatória.

Composto epigallocatequina-3-galato contido no chá verde, *Magnolia officinalis* (magnolol), *Ginkgo biloba* (avenca) reduzem o estresse oxidativo. *Carapa guianensis* (andiroba) (CARMONA et al., 2013), *Lippia sidoides* (alecrim pimenta) (BOTELHO et al., 2009; BOTELHO et al., 2007), *Cordia verbenacea* (erva baleeira) (PIMENTEL et al., 2012), *Magnolia officinalis* (magnólia) (LU et al., 2013), *Ipomoea alba* (igapó) (BARRELA et al., 2012), *Hypericum Perforatum* (erva de São João) (PATERNITI et al., 2010) tem atividade antibacteriana.

Com base nas propriedades previamente descritas, muitos estudos foram realizados com o objetivo de relacionar o poder medicinal de compostos naturais, não somente produtos botânicos, mas também extratos de própolis (TOKER et al., 2008), quitosana (WANG et al., 2009), estudados em modelos de periodontite em ratos, uma vez que o modelo *in vivo* é propício a investigação periodontal em estudos pré-clínicos, inclusive em exames histológicos (Figura 3) (STRUILLOU et al., 2010). No estudo do *Hypericum perforatum* (erva de São João) em modelo de periodontite por ligadura em ratos, houve melhora do processo inflamatório da DP tanto em tecido gengival quanto ósseo, uma vez que houve redução estatisticamente significativa da perda óssea, reduzindo o dano tecidual (PATERNITI et al., 2010).

Foi estudado o potencial regenerador de ervas chinesas (*Rhizoma drynariae* e *Rehmannia glutinosa*) na periodontite induzida em ratos por meio de ligadura e inoculação de LPS bacteriano (*Porphyromonas gingivalis*) em que foi demonstrado redução do infiltrado inflamatório e de citocinas inflamatórias, porém não houve redução na altura óssea perdida pela DP detectado pelo estereomicroscópio, embora em análise de Micro-tomografia computadorizada (Micro-CT) foi verificado alterações benéficas no volume e densidade ósseos de áreas tratadas, bem como por biomarcadores da remodelagem óssea através de radioimunoensaios (YANG et al., 2014).

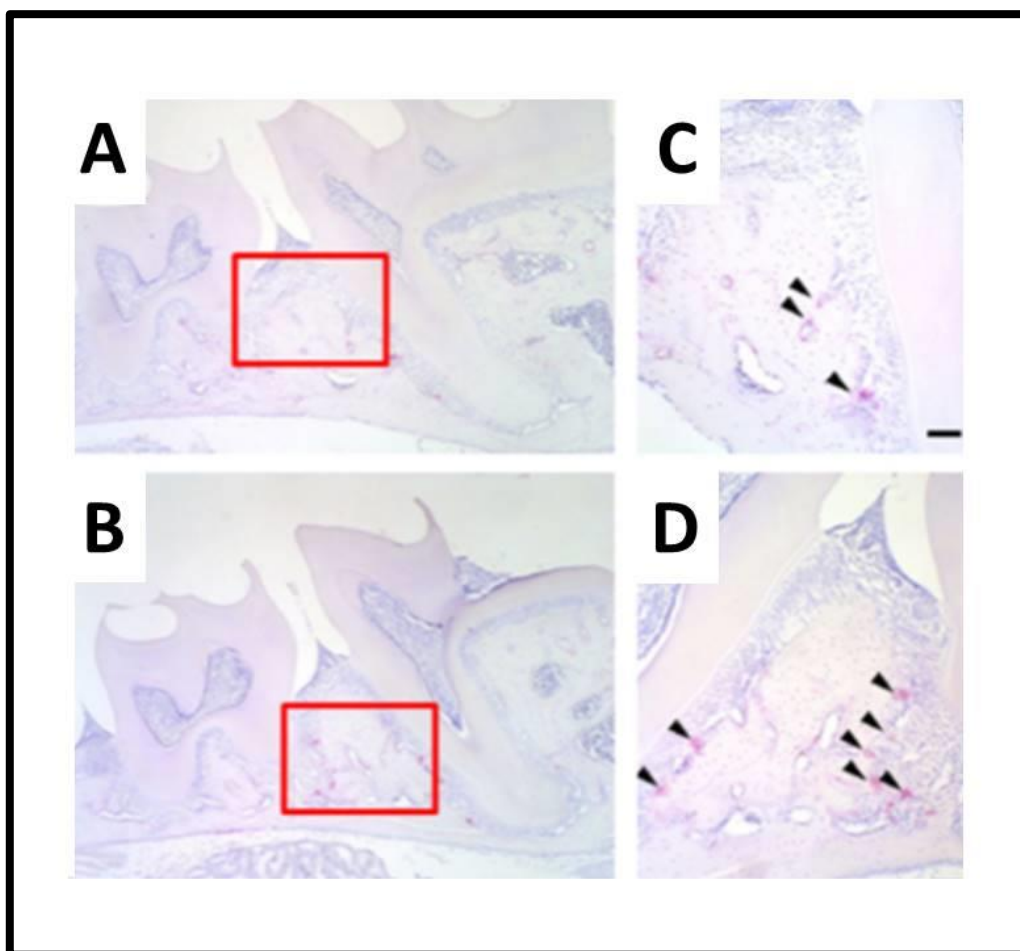


Figura 3. Exame histopatológico de tecidos periodontais de ratos. Espécimes obtidas do osso maxilar de ratos foram avaliadas com marcação TRAP (Fosfatase Ácida Tartarato Resistente). Osteoclastos (setas) foram observadas ao longo do osso alveolar dos molares. **A e C** (Grupo controle não-infectado) representam tecidos periodontais normais. **B e D** (Grupo infectado com *P. gingivalis*.) representam tecidos periodontais com dano tecidual com maior número de osteoclastos presentes.

Fonte: TOYAMA et al., 2012.

2.4.1 - Algas Marinhas

A diversidade marinha tem proporcionado uma gama de produtos naturais bioativos do ponto de vista estrutural como ácidos graxos poli-insaturados (PUFA), polissacarídeos, minerais, vitaminas essenciais, antioxidantes, enzimas e peptídios (NEWMAN & CRAGG, 2014; KIM & WIJESEKARA, 2011; KIM & PANGESTUTI, 2011a; PANGESTUTI & KIM, 2011b; DUNLAP et al., 2007; FLEMING et al., 2006).

Algas marinhas, pertencentes ao Reino Protista, são fontes ricas em nutrientes e facilmente renováveis de polissacarídeos, que são polímeros de carboidratos que podem ser formados de um único ou diferentes tipos de monossacarídeos e por serem solúveis em água, apresentam-se como espessantes naturais, formulação de estabilizadores ou agentes de gelificação em aplicações desde a indústria alimentícia a cosmética, além da farmacêutica, microbiológica, biotecnológica, com elevada possibilidade econômica (HILLIOU, 2014; PANGESTUTI & KIM, 2014).

As atividades biológicas das algas variam desde ação anticoagulante, antioxidante, imunoestimulante, antivenenosa, antiviral, antitumoral, antitrombótica, anti-angiogênese, cardioproteção, anti-obesidade, proteção da mucosa gástrica e neuroproteção (VASCONCELOS et al., 2015; PANGESTUTI & KIM, 2011b).

Nas últimas décadas modelos *in vitro* e *in vivo* comprovaram ação antioxidante dos polissacarídeos sulfatados derivados de algas marinhas e tem atraído a atenção de pesquisadores (CHAO et al., 2014; VIJAYABASKAR & VASEJA, 2012; KIM et al., 2007; ROCHA DE SOUZA et al., 2007; QI et al., 2005).

2.4.2 - *Gracilaria caudata*

A alga marinha *Gracilaria caudata* (Figura 4), assim como outras algas vermelhas (*G. iemaneiformis*, *G. birdiae*, *G. genre*) tem sido alvo de estudos biotecnológicos como a utilização na limpeza dos mares e ecossistemas de aquacultura. Estudos com a *Gracilaria caudata*, por exemplo, foram eficientes na absorção de Níquel e remoção de 59,5% de amônio em cultivo de camarão (BERMUDEZ et al., 2011; MARINHO-SORIANO et al., 2009; ZHOU et al., 2006; NEORI et al., 2004; BUSCHMANN et al., 1996).

Os Polissacarídeos Sulfatados (PS) da alga *G.caudata* foram estudados e caracterizados por Barros et al. (2013) em que foi definido o alto peso molecular ($2,5 \times 10^5 \text{g mol}^{-1}$), a constituição estrutural e química por meio de microanálises com raio infra-vermelho, ressonância magnética nuclear e espectroscopia em que o precursor biológico a base de galactose foi detectado.

Modelos de estudos *in vivo* realizados com os PS *G.caudata* comprovaram ação anti-inflamatória e imunomoduladora em modelo de edema em pata de rato (CHAVES et al., 2013), além de atividade gastroprotetora via ativação NO/K_{ATP} e ação antioxidante por peroxidação lipídica diante de lesão provocada por etanol (SILVA et al., 2011), demonstrando potencial efeito terapêutico biológico em doenças de caráter inflamatório e oxidativo, como a DP.



Figura 4. Alga marinha *Gracilaria caudata*. Visão macroscópica demonstrando aspecto ramificado e coloração avermelhada.

Fonte: CORTESIA DE FRANCISCO CLARK NOGUEIRA BARROS.

3 - OBJETIVOS

3.1 - GERAL

O presente estudo teve como objetivo avaliar os efeitos dos Polissacarídeos Sulfatados (PS) da alga marinha *Gracilaria caudata* em ratos no modelo de periodontite induzida por ligadura.

3.2 - ESPECÍFICOS

- Verificar a ação dos PS por avaliação clínica macroscópica através do Índice de Sangramento Gengival (ISG) e Índice de Profundidade de Sondagem (IPS);
- Mensurar a atividade enzimática da Mieloperoxidase (MPO) através da infiltração neutrofílica no tecido gengival;
- Estudar o efeito dos PS sobre a progressão da perda da Altura Óssea Alveolar (AOA) através de análise morfométrica;
- Analisar densidade óssea mineral volumétrica de região parassinfisária e ramo mandibular, áreas adjacentes a ligadura;
- Investigar efeitos dos PS na Contagem Total do número de Células em sangue periférico;
- Avaliar o efeito dos PS sobre o estresse oxidativo em rins e fígado por meio de dosagens de Glutathiona reduzida (GSH) e Malondialdeído (MDA);
- Estimar possíveis efeitos toxicológicos associados à administração dos PS em ratos através de estudo histopatológico dos rins.

4 - MATERIAL E MÉTODOS

4.1 - FRAÇÃO DOS POLISSACARÍDEOS SULFATADOS DA ALGA MARINHA

Gracilaria caudata

O extrato seco (Figura 3B) dos Polissacarídeos Sulfatados (PS) da alga marinha *Gracilaria caudata*, extraído conforme Chaves et al., 2013 e Silva et al., 2011 (APÊNDICE) foi cedido pelo Laboratório de Fisiofarmacologia Experimental (LAFEX) da Universidade Federal do Piauí – UFPI e foi utilizado como droga na periodontite induzida por ligadura em ratos.

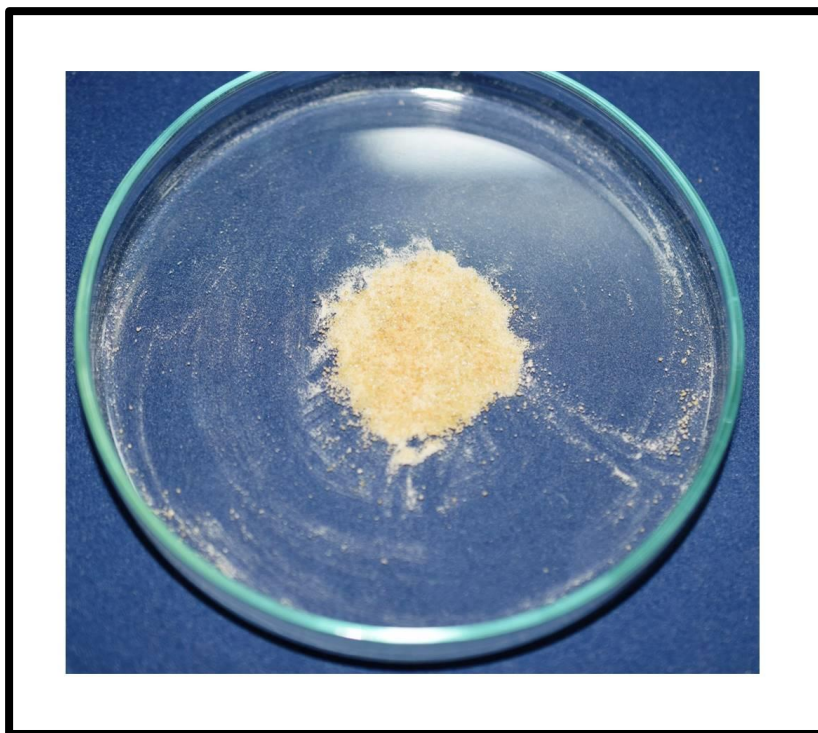


Figura 5. Extrato seco contendo os Polissacarídeos Sulfatados (PS) da alga *Gracilaria caudata*.
Fonte: CORTESIA DE FRANCISCO CLARK NOGUEIRA BARROS.

4.2 - ANIMAIS

No presente estudo, em dois ensaios experimentais (Figura 6), foram utilizados 49 ratos, (*Rattus norvegicus* albinos, Wistar) fêmeas, adultos, com peso médio de $152,8 \pm 17,8$ gramas (Balança digital eletrônica Balmak®, modelo ELP-25, série 889/2008), alimentados com ração e água *ad libitum* e mantidos em um ciclo de 12 horas claro/escuro e a temperatura ambiente de $24 \pm 2^{\circ}\text{C}$, acondicionados em gaiolas plásticas e mantidos em condições ambientais iguais para todos os grupos durante os experimentos (Figura 6A).

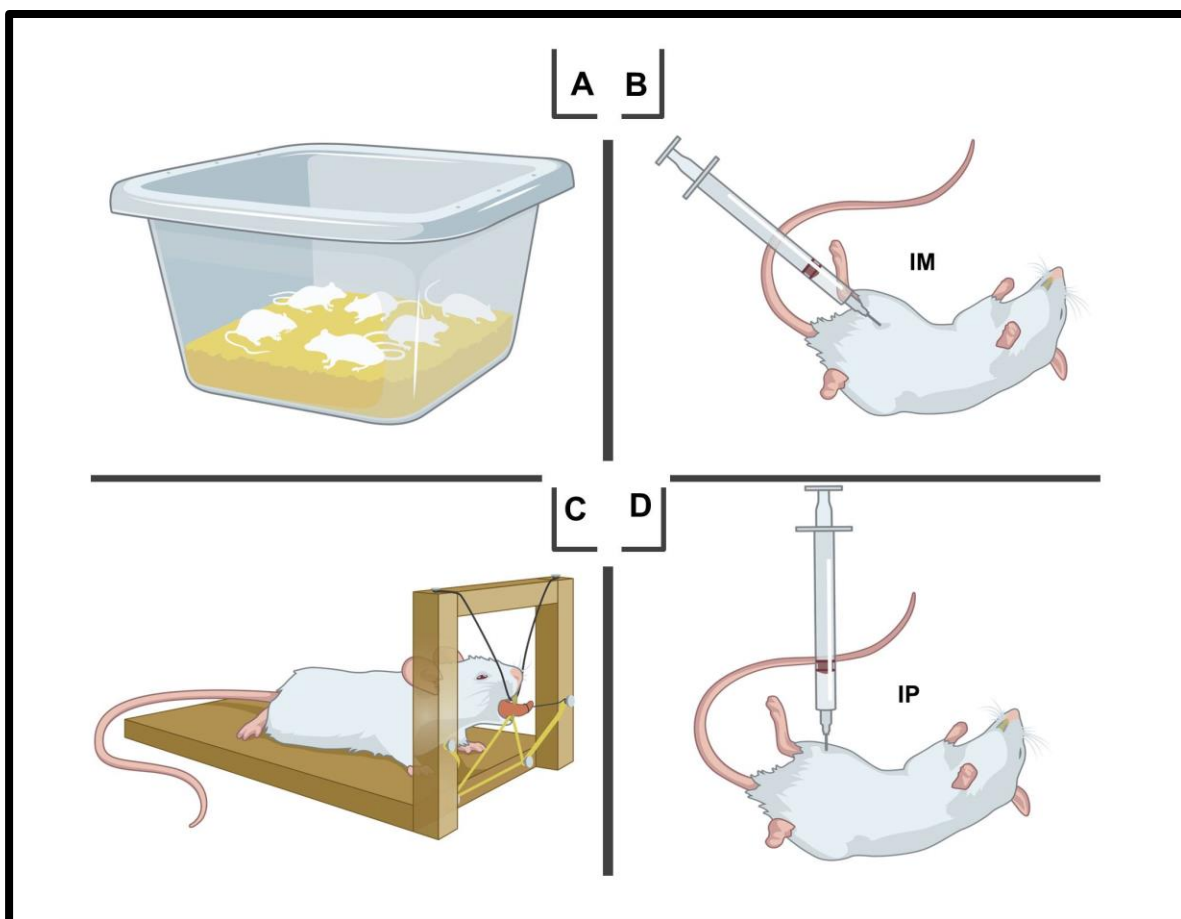


Figura 6. Representação esquemática do protocolo de indução da Doença Periodontal Experimental. **A** - Ratos (*Rattus norvegicus* albinos, Wistar) mantidos em gaiolas plásticas. **B** - Rato sendo anestesiado com injeção intramuscular (IM) em membro inferior. **C** - Posicionamento para inserção da ligadura. **D** - Aplicação intraperitoneal (IP) por 20 dias de tratamento com Polissacarídeos sulfatados (PS) ou solução salina (SAL).

Todos os procedimentos com animais foram conduzidos de acordo com o Guia para Cuidados e Manipulação do Laboratório de Animais (Instituto Nacional de Saúde, Bethesda, MD, EUA) e em acordo com o Guia do Comitê Ético Institucional Animal (protocolo número 0061/14, ANEXO).

4.3 - ANESTESIA

Os animais receberam anestesia geral obtida por injeção Intramuscular (IM) no membro inferior (Figura 6B), de 70 mg/kg de Ketamina (Dopalen®, Vetbrands, SP, Brasil) e 10 mg/kg de cloridrato de Xilazina (Anasedan®, Vetbrands, SP, Brasil).

4.4 - PROTOCOLO DE INDUÇÃO DA DOENÇA PERIODONTAL

Os animais anestesiados foram posicionados em mesa operatória apropriada (Figura 6C), a qual permitiu a manutenção da abertura bucal dos ratos, facilitando o acesso aos dentes da região inferior da mandíbula. Posteriormente ao posicionamento dos animais, foram realizados afastamentos provisórios entre o primeiro e o segundo molar inferior direito, com o auxílio de uma sonda exploradora nº 5 e realizados movimentos repetitivos, ântero-posteriores no sentido linguo-vestibular. Procedeu-se a inserção da ligadura por meio de um fio de nylon 3.0 (Procure®) ao redor do primeiro molar inferior direito no nível do sulco gengival e posicionado por meio de nós cirúrgicos na mesial e delicadamente inserido subgengivalmente em todas as faces do dente (Figura 7).

A ligadura atuou como irritante gengival e favoreceu o acúmulo de biofilme bacteriano, conforme técnica descrita por Guimarães et al. (2011).

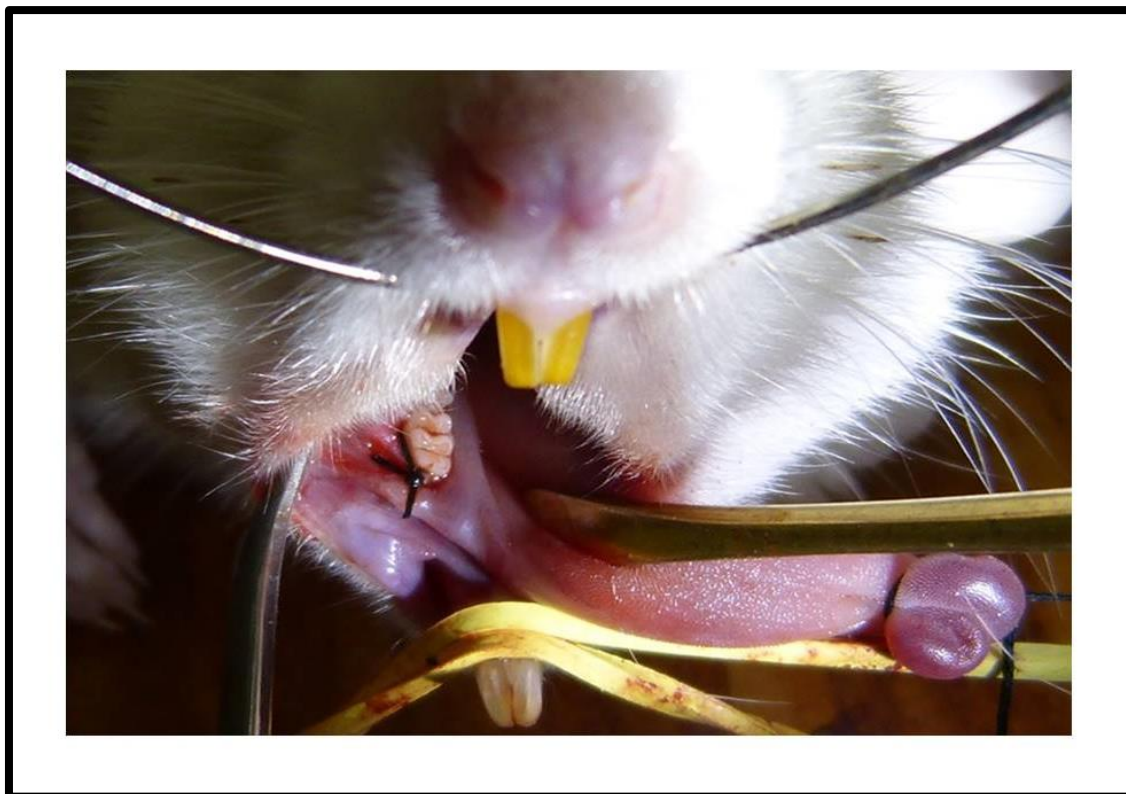

Figura 7. Imagem demonstrativa da inserção da ligadura em protocolo de indução da periodontite em primeiro molar inferior direito.

4.5 - GRUPOS EXPERIMENTAIS

Após a indução da periodontite, os animais foram divididos em quatro grupos experimentais de sete animais, no primeiro ensaio. No primeiro experimento, os grupos experimentais foram: Controle Saudável (CS) que não foi induzida a periodontite, Controle Periodontite tratamento salina (CP - Solução salina) e três Grupos Tratamento (T1 - 2,5 mg/kg PS, T2 - 5,0 mg/kg PS e T3 - 10,0 mg/kg PS).

Com os resultados obtidos no primeiro experimento obteve-se a melhor dose resposta e a partir daí seguiu-se ao segundo ensaio para avaliação do estresse

oxidativo, em que foram repetidos os grupos experimentais Controle Periodontite (CP) e o Grupo Tratamento T1, com sete animais cada um, totalizando 49 ratos.

Vinte dias depois de iniciada a administração dos PS, foi coletado sangue periférico dos animais vivos e seguiu-se a eutanásia com uma sobredose contendo uma combinação de anestésicos. Em seguida, foi realizada a hemimandibulectomia, a remoção da gengiva ao redor da ligadura, a extração do fígado e rins para análise histológica e investigação do estresse oxidativo.

4.6 - TRATAMENTO

A via de aplicação dos PS da alga marinha *G. caudata* ou solução salina foi a via sistêmica, através da aplicação intraperitoneal (IP) de 0,5 mL por vinte dias consecutivos (Figura 6D), exceto para o Controle Saudável (CS) que não foi instituída indução da periodontite e atuou como controle negativo.

4.7 - ANÁLISE MACROSCÓPICA CLÍNICA

Para verificação clínica do quadro inflamatório gengival na área de indução da periodontite e lado contralateral, um examinador que não possuía informações sobre o grupo a que pertencia cada animal realizou as análises.

4.7.1 - Índice de Sangramento Gengival

Foi realizado o Índice de Sangramento Gengival (ISG), em que o tecido gengival foi sondado por dez segundos e classificada de acordo com Liu et al. (2012) da seguinte forma:

- Escore 0: margem gengival (MG) e papila gengival (PG) saudáveis e sem sangramento.
- Escore 1: MG e PG levemente inflamadas e sem sangramento.
- Escore 2: MG e PG levemente inflamadas, alterações na coloração, ausência de edema e ocorrência de sangramento localizado.
- Escore 3: MG e PG moderadamente inflamadas, alterações na coloração ou edema leve e sangramento presente no sulco gengival.
- Escore 4: MG e PG gravemente inflamadas, alterações na coloração, presença de edema e sangramento enquanto o sangue flui para fora do sulco gengival.
- Escore 5: MG e PG gravemente inflamadas, alterações na coloração, presença de edema grave, úlcera e sangramento a sondagem ou espontâneo e o sangue observado flui para fora do sulco gengival.

4.7.2 - Índice de Profundidade de Sondagem

A perda de inserção gengival na região ligada e contralateral foi avaliada pelo Índice de Profundidade de Sondagem (IPS) em que foi realizada por uma sonda milimetrada.

4.8 - ANÁLISE MORFOMÉTRICA

Com o objetivo de definir a altura óssea a partir da Junção Cimento-Esmalte (JEC) a Crista Óssea Alveolar (COA), as mandíbulas dissecadas foram coradas com azul de metileno a 1% (Dinâmica®, Diadema, São Paulo, Brazil).

Um estereomicroscópio (LUPETEC®, MRP 09) equipado com uma objetiva de 30x foi usado para capturar a imagem da Altura Óssea Alveolar (AOA) de cada hemimandíbula. As imagens foram analisadas usando um sistema de análise de imagem Image J (Media Cybernetics®, CA, USA) e para a avaliação da AOA (Figura 6), quatro pontos foram medidos na face lingual. As medidas foram obtidas ao longo do eixo de cada raiz como segue:

(1) AOA - 1, a distância foi obtida pela mensuração da altura da JEC a COA, na porção anterior (mesial) do primeiro molar inferior.

(2) AOA - 2, a distância foi obtida pela mensuração da altura da JEC a COA, na porção mediana da raiz mesial do primeiro molar inferior.

(3) AOA - 3, a distância foi obtida pela mensuração da altura da JEC a COA, na porção mediana da raiz intermediária do primeiro molar inferior.

(4) AOA - 4, a distância foi obtida pela mensuração da altura da JEC a COA, na porção mediana da raiz distal do primeiro molar inferior.




Figura 8. Medidas morfométricas da Altura Óssea Alveolar (AOA). Regiões anatômicas correspondentes a Crista Óssea Alveolar (1) e porção mediana das raízes mesial (2), intermediária (3) e distal (4) na face lingual do primeiro molar inferior na periodontite induzida. Mandíbula dissecada e corada com azul de metileno 1%. Aumento de 30x.

4.9 - ANÁLISE DE DENSIDADE ÓSSEA MINERAL

A fim de contribuir com os resultados morfométricos, foram realizadas medidas adicionais pelo método Microtomografia computadorizada (Micro-CT) para mensurar a densidade óssea mineral da área correspondente ao ramo da mandíbula, região posterior a área da ligadura; e região parassinfisária, anterior a periodontite experimental das duas hemiarquadas mandibulares. O intuito era avaliar se houve alguma influência sistêmica dos PS da alga marinha *Gracilaria caudata* sobre o osso da mandíbula em áreas adjacentes à indução da DP (Figura 9) e de região contralateral sem periodontite, a qual foi utilizada para controle.

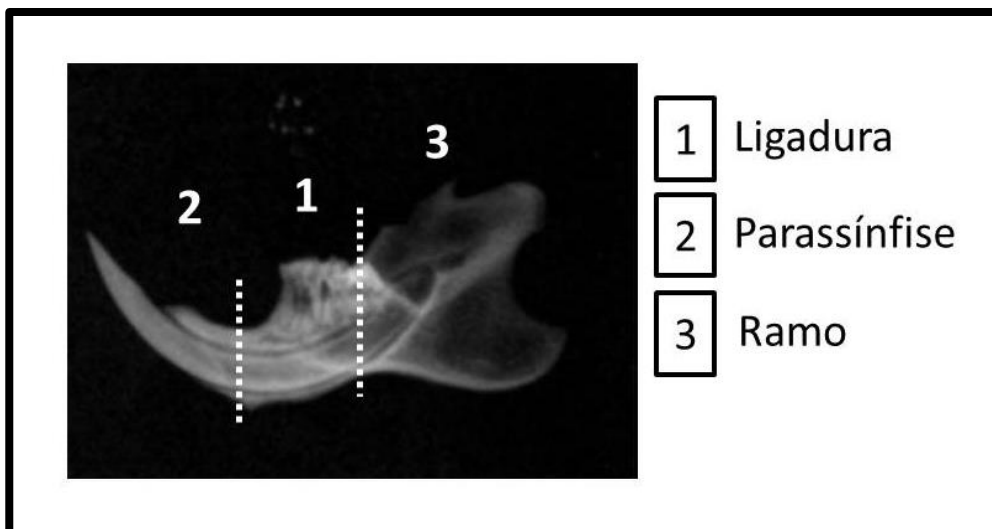


Figura 9. Imagem radiográfica demonstrando hemimandíbula de rato. (1) região de ligadura em primeiro molar inferior direito; (2) área anterior do corpo da mandíbula, próximo a sínfise mentoniana (região parassinfisária); (3) região posterior do corpo mandibular, correspondendo ao ramo da mandíbula. Mesmas regiões da hemimandíbula contralateral foram utilizadas para controle.
FONTE: PATERNITI et al., 2010.

Amostras ósseas não desmineralizadas das regiões de ramo e parassínfise de mandíbula (Figura 8), armazenadas em Formol Tamponado 10%, foram levadas para realização de Micro-CT de feixe cônico (Micro-CT - Skyscan® 1172, Bruker, Kontich, Belgium).

As medições foram feitas nas áreas adjacentes (região de parassínfise e ramo mandibular) a ligadura e mesmas áreas na hemimandíbula contralateral não ligada, havendo grupos que receberam tratamento salina (CP) e grupos tratamento T1 e T2, receberam PS nas concentrações 2,5; e 5,0 mg/kg, respectivamente, em ambos lados mandibulares.

Os estudos da análise volumétrica óssea total das peças analisadas em Micro-CT foram realizados por um examinador calibrado em que o mesmo não possuía informações quanto a natureza dos grupos.

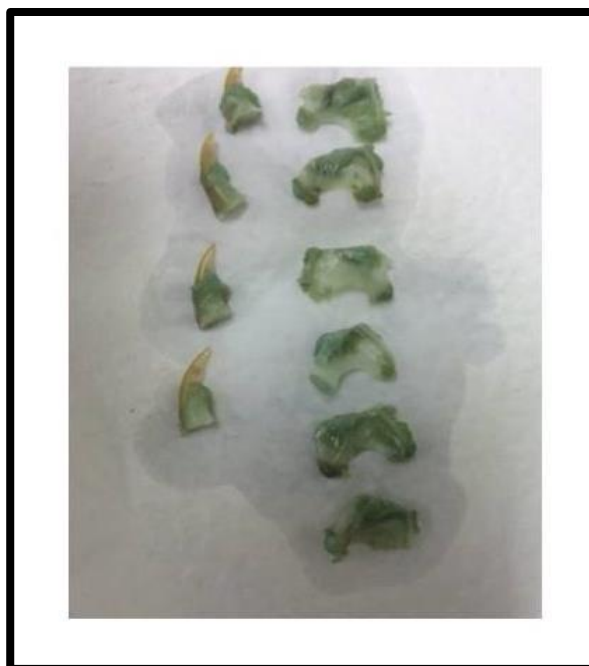

Figura 10. Amostras ósseas correspondentes a região anterior (parassínfise) e região posterior (ramo) de mandíbula.

As amostras foram posicionadas onde se realizou a tomada tomográfica (50 kV com uma corrente de feixe de 200 mA e um tempo de exposição de 650 milissegundos com voxel de 6 x 6 x 6 mm). As imagens foram avaliadas com o programa CT- Analyser (v.1.13.5.1+, Bruker) para a medição da densidade óssea mineral (Figura 11).

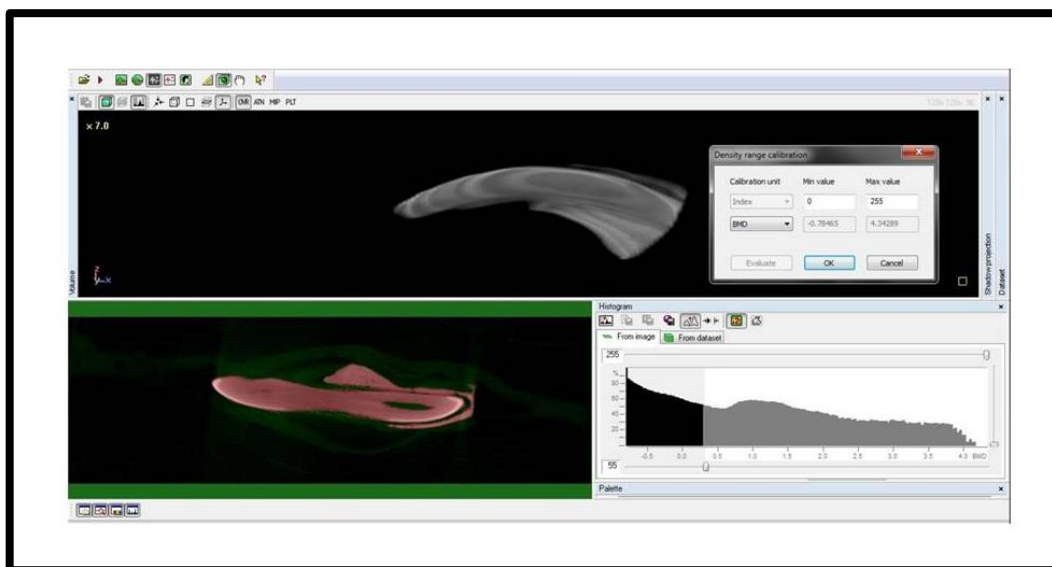


Figura 11. Esquema de medição da densidade óssea mineral volumétrica total para amostras de região de parassínfise mandibular. Software CT Analyser (v.1.13.5.1+, Bruker).

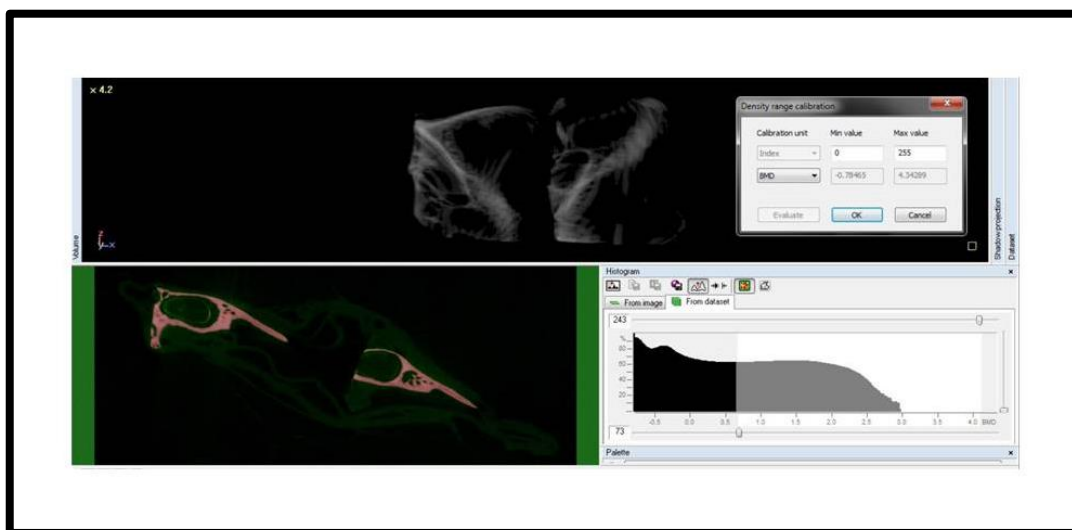


Figura 12. Esquema de medição da densidade óssea mineral volumétrica total para amostras de região de ramo mandibular. Software CT Analyser (v.1.13.5.1+, Bruker).

4.10 - DOSAGEM DE MIELOPEROXIDASE

A avaliação indireta da migração de neutrófilos para a região periodontal de ratos foi realizada com a verificação da atividade de Mieloperoxidase (MPO) correspondente a ligadura dos animais que foram submetidos a Doença Periodontal Experimental (DPE).

Após o sacrifício, no vigésimo dia após a indução da DPE, uma porção da gengiva vestibular foi coletada, pesada (Balança digital SHIMADZU®, modelo AY220) e congelada em freezer (Consul® bplex 480L) a 20° negativos e incubada em solução de HTAB 0,5% (Brometo de hexadeciltrimetilamônio), na proporção de 50mg de tecido por mL. As amostras foram homogeneizadas em macerador elétrico (IKA® T10 basic) antes de serem congeladas novamente.

Em seguida, o homogenato foi centrifugado a 4500 rpm (INSTRUTHERM®) durante 7 minutos a 4 °C. Do sobrenadante foi dosada a atividade da MPO por

medição da alteração da absorvância a 450 nm, utilizando o-dianisidina e peróxido de hidrogênio a 1% numa leitora de imunoabsorbância enzima-ligada ELISA (Leitora Touch Bioeasy®).

No ensaio, a medida que o peróxido era degradado ocorria a produção de ânion superóxido, responsável pela produção de o-dianisidina em função do tempo de reação. Os resultados foram relatados em unidades de MPO/mg de tecido. Uma unidade de atividade de MPO foi definida como a conversão de 1 μmol de peróxido de hidrogênio a água em 1 min a 22 ° C.

A mudança na absorvância foi obtida, plotada em curva padrão de neutrófilos e os valores obtidos foram expressos como MPO/mg tecido (atividade de MPO).

4.11 - CONTAGEM TOTAL NO NÚMERO DE CÉLULAS

Para a determinação da Contagem Total de Células (CTC) em sangue periférico, foi colhido 20 μL do sangue do plexo oftálmico com um microtubo capilar colocado em um tubo de ensaio contendo 380 μL de solução do reagente de Turk (diluição de 1:20).

Foi executada CTC, após pipetagem de aproximadamente 10 μL em uma câmara de Neubauer (0,100/0,0025 mm^2 , SUPERIOR®, MARINFIELD, GERMANY). Os resultados são apresentados como a contagem de células dos quatro quadrantes principais da câmara, em que cada quadrante tem 0,1 mm^3 , numa área total de 0,4 mm^3 e cada mL corresponde a 1000 mm^3 , sendo o resultado expresso por $n \times 10^6$ células (leucócitos) /mL sangue periférico.

4.12 - ENSAIO DE GLUTATIONA REDUZIDA

A dosagem de Glutathiona reduzida foi realizada a partir de amostras congeladas de tecidos de fígado e rim, este contendo porções medular e cortical, pesando entre 50 e 150mg (Balança digital SHIMADZU®, modelo AY220), acrescentando dez vezes o valor de solução gelada de μL de ácido etileno-diaminotetracético (EDTA). A mistura foi homogeneizada em macerador elétrico (IKA® T10 basic) deixando o homogenato (tecido e EDTA) a 10%. Em um tubo de ensaio foi inserido 320 μL de água destilada, 400 μL do homogenato e acrescentado 80 μL de ácido tricloroacético (TCA 50%, w/v).

A solução foi centrifugada sob refrigeração (4°C) a 3000 rpm por 15 minutos (INSTRUTHERM®). Foi coletado 400 μL do sobrenadante, acrescentado 800 μL de solução tampão TBE (tris hidroximetil-aminometano), 0,4M pH 8,9 e 20 μL de DTNB (reagente de Ellman) 0,01M. Foi pesado 13,2mg de ácido 2-nitrobenzóico (5,5ditriotris) (balança digital eletrônica SHIMADZU®) para colocação de 3,33 mL de metanol para agitação por três minutos.

Realizada a leitura, em absorvância a 412nm, no espectrofotômetro UV - 1800 (SHIMADZU®), os valores foram plotados em curva padrão e expressos em μg de GSH/ g tecido.

4.13 - ENSAIO DE MALONDIALDEÍDO

A concentração de Malondialdeído (MDA) foi realizada a partir de fragmentos de tecido de fígado e rim, este incluindo o córtex e a região medular, pesando entre 50 e 150mg (Balança digital SHIMADZU®, modelo AY220). Foram

homogeneizadas em macerador elétrico (IKA® T10 basic) com solução gelada de 1,15% de KCl (cloreto de potássio) para preparo de 10% de homogenato, em que 250µl de cada homogenato foi adicionada a 1,5mL de H₃PO₄ 1% (ácido fosfórico) e de 0,65µl 0,6% de solução aquosa de álcool *tert*-butil (butanol). A mistura foi agitada (Vortex Edutec® EEQ9033) e aquecida a 100°C em banho maria (Quimis ®, MIPEL) por 45 minutos. A preparação foi resfriada com água corrente e uma imersão de água gelada (choque térmico), seguida pela adição de 4mL de *n*-butanol. A mistura após centrifugação a 1200 rpm por 10 minutos (Centrífuga 5810R Eppendorf®), foi separada a camada do butanol. Realizada a leitura por meio da diferença de densidade óptica entre duas determinações (520nm – 535nm), foi calculado o valor do álcool *tert*-butil. As concentrações de MDA foram expressas como nmol/g tecido.

4.14 - ANÁLISE HISTOPATOLÓGICA DO RIM

Amostras de tecido renal foram fixadas em solução de formaldeído tamponado com fosfatos a 10% (pH 7), lavadas e submetidas a desidratação gradual crescente com soluções alcólicas ascendentes de 30%, 50%, 70%, 90% em intervalos de uma hora cada e em álcool absoluto por uma hora e meia.

O processo de diafanização foi feito em xilol I por 45 minutos e em xilol II por mais 45 minutos.

A inclusão foi feita em parafina líquida para banho I por 15 – 20 minutos a 80°C e parafina líquida para inclusão II a 80°C. Após o derretimento, resfriamento e endurecimento da parafina, a mesma foi aparada em um bloco com tamanho

apropriado. O bloco foi então colocado em um fatiador denominado micrótomo (LUPETEC®, MRP 09) e cortado com uma lâmina de aço.

A desparafinização foi feita com xilol I por 7 minutos e mais 3 minutos com xilol II. Segue a hidratação com álcool absoluto por 7 minutos, álcool 90% por 2 minutos, álcool 75% por 2 minutos, álcool 50% por minutos, álcool 30% por 2 minutos, água destilada I por 2 minutos e água destilada II por 2 minutos. A coloração foi feita com hematoxilina por 2 minutos, banhada em água corrente por 3,5 min, corada com eosina por 5 minutos e banhada em água corrente por mais 3 minutos, realizada secagem por 4 horas em temperatura ambiente e seguiu-se para a montagem das lâminas de vidro em secções sagitais delgadas de 6mm para visualização em microscópio de luz (NOVA®) com captura de 10 vezes com a objetiva, ampliadas mais 15 vezes pela câmera acoplada ao microscópio, obtendo um aumento total de 150 vezes.

Foram obtidas três lâminas por animal com três campos cada lâmina, de forma que foram avaliadas regiões do córtex como da medula renal.

A análise histopatológica foi realizada por dois examinadores calibrados que não possuíam informações sobre quais grupos pertenciam as amostras.

4.15 - ANÁLISE ESTATÍSTICA

Todos os resultados foram expressos na forma de média \pm erro padrão (e.p.) dos parâmetros obtidos. Testes de normalidade Shapiro-wilk para IPS, ISG, CTC, MDA rim e fígado, GSH rim e fígado; teste de Kolmogorov-Smirnov para MPO e D'Agostino para DOM ramo e parassínfise foram aplicados.

Após verificação da normalidade, foi realizado (Graph Pad Prism 5®, Demo v. 5.00) teste paramétrico ANOVA one-way seguido do teste Newman-Keuls para AOA, MPO, GSH rim, GSH fígado e MDA rim e MDA fígado, considerando o valor de $p < 0,05$ como estatisticamente significativo.

Para comparar valores não paramétricos foi realizado teste de análise de variância Kruskal-Wallis seguido do teste *post hoc* de Dunn's (Graph Pad Prism 5® Demo v. 5.00) no ISG, IPS, CTC, DOM ramo e DOM parassínfise, considerando o valor de $p < 0,05$ como estatisticamente significativo.

Foi realizado t-teste entre amostras ligadas e não ligadas dos mesmos grupos recebidos para o DOM ramo e DOM parassínfise, considerando o valor de $p < 0,05$ como estatisticamente significativo.

5 - RESULTADOS

A análise clínica dos primeiros molares inferiores direitos e seus tecidos periodontais adjacentes, após vinte dias de indução experimental da periodontite, revelou presença de biofilme aderido aos dentes com ligadura e sinais de inflamação foram vistos em dentes ligados, especialmente no nó mesial. Macroscopicamente foi observado, de maneira geral, no grupo ligado, aumento volumétrico gengival (edema) e presença de sangramento, geralmente associados a pequenas áreas ulceradas. Somente observou-se sangramento significativo à sondagem utilizando-se de uma sonda milimetrada.

A destruição dos tecidos de suporte está representada macroscopicamente nos diferentes grupos experimentais em que foi induzida a periodontite, em que a região da ligadura correspondente aos primeiros molares inferiores direitos apresenta maior dano tecidual em comparação ao lado contralateral, independente da concentração dos PS aplicada, em que há maior preservação da arquitetura tecidual periodontal (Figura 13).

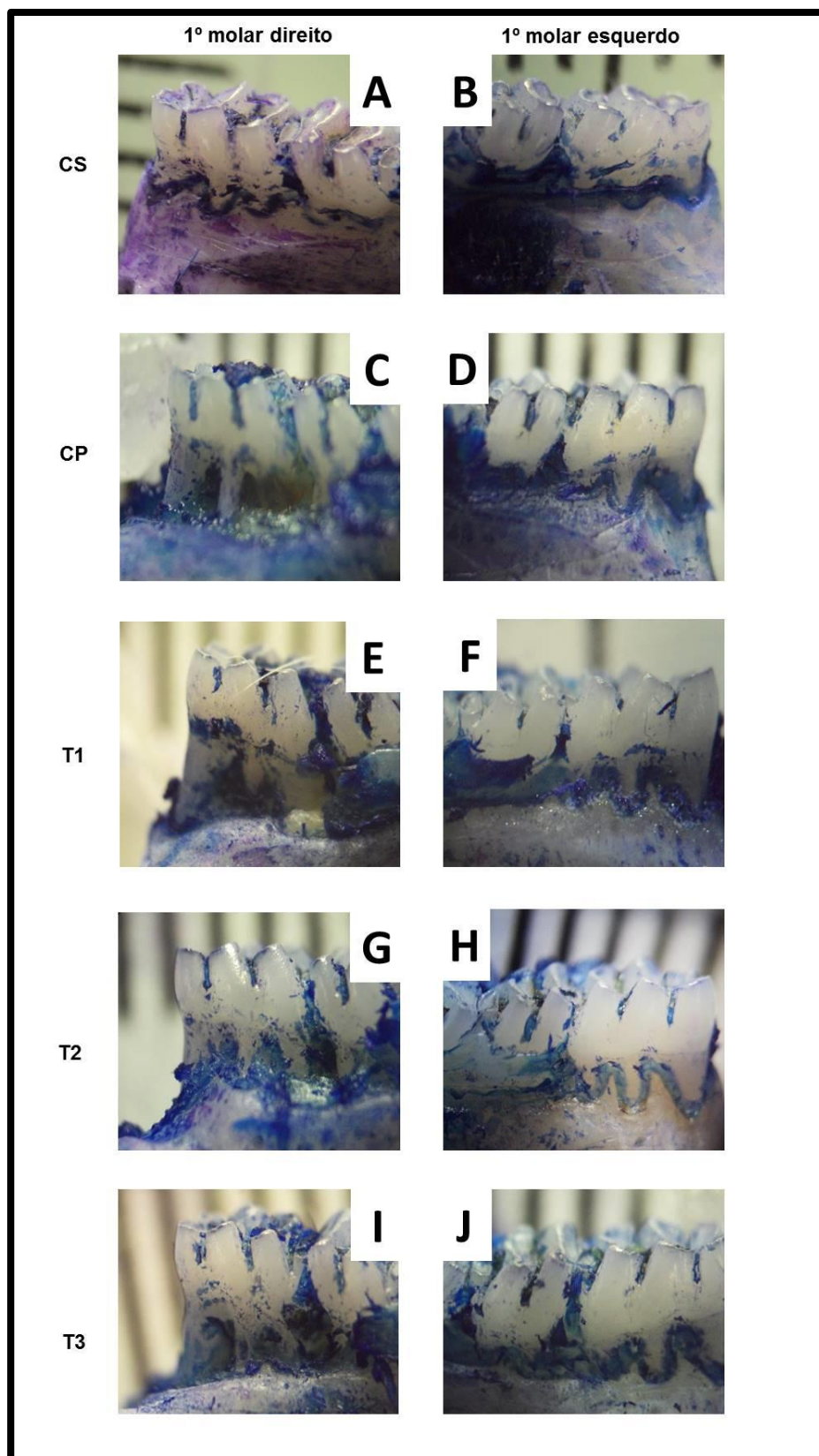


Figura 13. Visão macroscópica lingual dos grupos experimentais após dissecação gengival corados com azul de metileno a 1%. Colunas da esquerda correspondem aos primeiros molares inferiores direitos e colunas da direita correspondem aos primeiros molares inferiores esquerdos. Grupo Controle Sadio CS (A e B) apresentam maior preservação da arquitetura tecidual periodontal em ambos os lados. Grupos ligados em que foram induzidos a periodontite: grupo periodontite salina CP (C) e grupos ligados que receberam diferentes concentrações dos PS (E – 2,5mg/kg PS, G – 5,0mg/kg PS, I – 10,0mg/kg PS) evidenciam maior dano tecidual e perda dos tecidos de suporte em comparação ao lado contralateral que não foi induzido e não recebeu tratamento (D) e os não ligados submetidos aos tratamentos (F – 2,5mg/kg PS, H – 5,0mg/kg PS, J – 10,0mg/kg PS).

5.1 - ÍNDICE DE SANGRAMENTO GENGIVAL

Houve um aumento (1036%) no Índice de Sangramento Gengival no grupo o qual foi induzida a periodontite salina CP ($3,75 \pm 0,16$ escores) comparado ao grupo Controle Sadio CS ($0,33 \pm 0,21$ escore). Uma redução (63,2%) significativa do ISG foi observada no grupo tratamento T1^b ($1,38 \pm 0,18$ escore) quando comparado com o grupo CP ($3,75 \pm 0,16$ escores), $p < 0,05$; atingindo valor estatisticamente semelhante ao CS ($0,33 \pm 0,21$ escore), $p > 0,05$.

Não houve redução estatisticamente significativa nos grupos T2^{ab} ($1,87 \pm 0,29$ escore) e T3^{ab} ($1,85 \pm 0,26$ escore) quando comparados ao grupo CP^a ($3,75 \pm 0,16$ escores) e ao CS^b ($0,33 \pm 0,21$ escore), $p > 0,05$ (Figura 14).

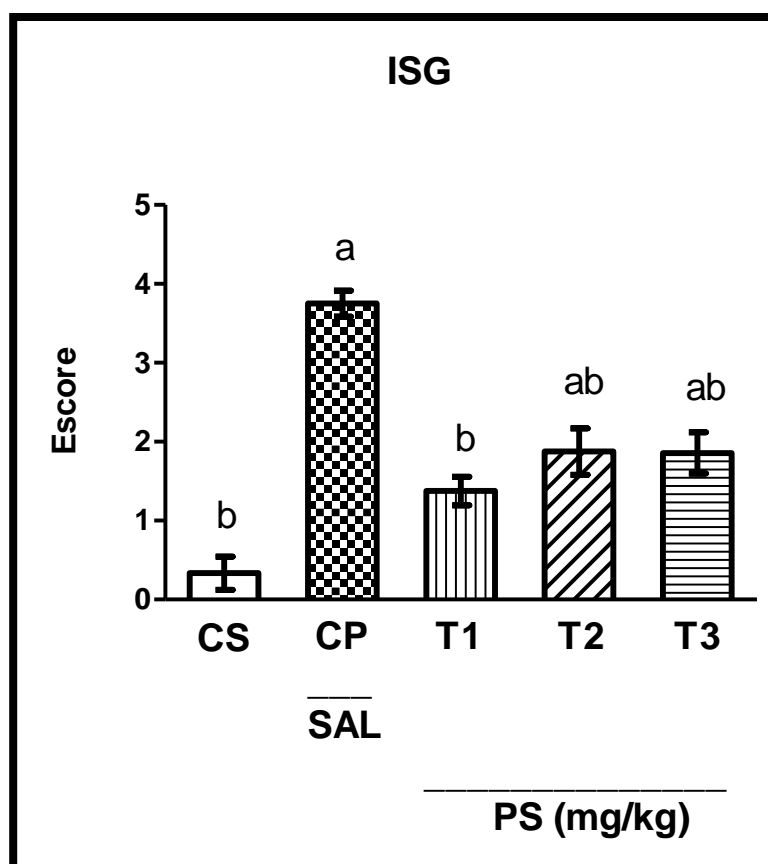


Figura 14. Efeito dos PS no Índice de Sangramento Gengival - ISG. Cada coluna representa média \pm EP (N = 6-7). Kruskal - Wallis seguido do teste Dunn's Comparação Múltipla. Letras diferentes representam diferença estatística, $p < 0,05$. CS - Controle Sadio; CP - Controle Periodontite tratado com solução salina; T1 - 2,5 mg/kg PS; T2 - 5,0 mg/kg PS; T3 - 10,0 mg/kg PS.

5.2 - ÍNDICE DE PROFUNDIDADE DE SONDAGEM

Houve um aumento (185%) no Índice de Profundidade de Sondagem no grupo CP comparado ao grupo CS. Os grupos de animais tratados com PS nas menores concentrações (2,5 mg/kg PS e 5,0 mg/PS) houve uma melhora de 58,62% (T1^b, 1,37 ± 0,20 mm; T2^b, 1,37 ± 0,29 mm), $p < 0,05$; em relação ao grupo periodontite salina CP^a (3,31 ± 0,26mm), alcançando T1^b e T2^b níveis semelhantes estatisticamente ao CS^b (0,58 ± 0,08 mm, $p > 0,05$), sendo o T3^{ab} (2,04 ± 0,21 mm) semelhante estatisticamente a todos os grupos, $p > 0,05$ (Figura 15).

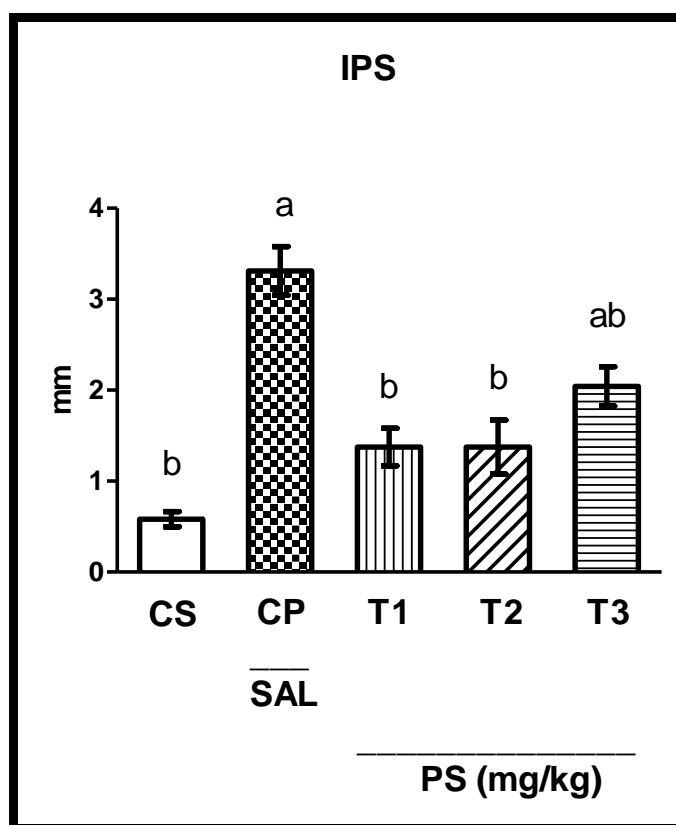


Figura 15. Efeito dos PS no Índice de Profundidade de Sondagem - IPS. Cada coluna representa média ± EP (N = 6-7). Kruskal – Wallis seguido do teste Dunn's Comparação Múltipla. Letras diferentes representam diferença estatística, $p < 0,05$. CS – Controle Sadio; CP – Controle Periodontite tratado com solução salina; T1 – 2,5 mg/kg PS; T2 – 5,0 mg/kg PS; T3 – 10,0 mg/kg PS.

5.3 - ENSAIO DE MIELOPEROXIDASE (MPO)

O tecido gengival ao redor da periodontite induzida CP^a apresentou atividade de MPO (CP - $6,01 \pm 0,47$ UMPO/mg de tecido) 167% a mais do que foi verificado no grupo Controle Sadio CS^b ($2,95 \pm 0,54$ UMPO/mg de tecido), $p < 0,05$. Foi constatado uma redução da atividade enzimática nos grupos T1^b ($2,25 \pm 0,51$ UMPO/mg de tecido), T2^b ($2,92 \pm 0,67$ UMPO/mg de tecido) e T3^b ($2,75 \pm 0,50$ UMPO/mg de tecido) de 62,57%, 54,25% e 51,42% respectivamente, quando comparados ao grupo periodontite salina CP^a ($6,01 \pm 0,47$ UMPO/mg de tecido), $p < 0,05$; alcançando níveis semelhantes estatisticamente do grupo saudável (CS^b, $2,95 \pm 0,54$ U/mg de tecido), $p > 0,05$.

Diferentes concentrações de PS (T1 – 2,5mg/kg PS, T2 – 5,0mg/kg PS e T3 – 10,0mg/kg PS) desempenharam o mesmo efeito, não apresentando diferenças estatísticas entre si, $p > 0,05$ (Figura 16).

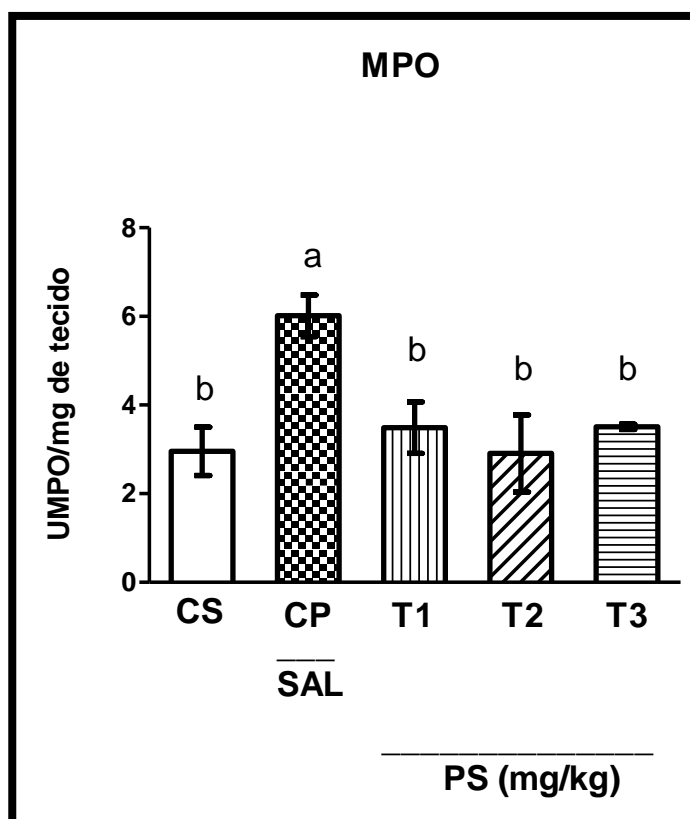


Figura 16. Efeito dos PS na atividade de Mieloperoxidase - MPO. Cada coluna representa média \pm EP (N = 6-7). ANOVA one-way seguido do teste Newman-Keuls Comparação Múltipla. Letras diferentes representam diferença estatística, $p < 0,05$. CS – Controle Sadio; CP – Controle Periodontite tratado com solução salina; T1 – 2,5 mg/kg PS; T2 – 5,0 mg/kg PS; T3 – 10,0 mg/kg PS.

5.4 - ANÁLISE MORFOMÉTRICA

O grupo periodontite salina CP^a apresentaram significativa perda óssea de 173,17%; 44,04%; 64,51% e 148,78% mensurados por quatro pontos AOA-1, AOA-2, AOA-3 e AOA-4 respectivamente, quando comparados com o grupo sadio de cada medida (CS^b, $p < 0,05$). Por outro lado, os dados revelaram que o efeito dos tratamentos (T1^a - 2,5 mg/kg PS; T2^a - 5,0 mg/kg PS; T3^a - 10,0 mg/kg PS) não foram capazes de prevenir significativamente a altura óssea perdida nas quatro regiões analisadas quando comparados com o grupo periodontite salina CP, $p > 0,05$ (Figura 17).

AOA1 - Crista Óssea (CS^b, $0,41 \pm 0,04$ mm; CP^a, $1,12 \pm 0,19$ mm; T1^a, $1,44 \pm 0,12$ mm; T2^a, $1,26 \pm 0,10$ mm; T3^a, $1,26 \pm 0,10$ mm); AOA2 – raiz mesial (CS^b, $0,84 \pm 0,07$ mm; CP^a, $1,21 \pm 0,09$ mm; T1^a, $1,41 \pm 0,08$ mm; T2^a, $1,19 \pm 0,06$ mm; T3^a, $1,16 \pm 0,06$ mm); AOA3 – raiz intermediária (CS^b, $0,62 \pm 0,04$ mm; CP^a, $1,02 \pm 0,10$ mm; T1^a, $1,08 \pm 0,08$ mm; T2^a, $1,00 \pm 0,06$ mm; T3^a, $0,99 \pm 0,07$ mm) e AOA4 – raiz distal (CS^b, $0,41 \pm 0,05$ mm; CP^a, $1,02 \pm 0,07$ mm; T1^a, $1,02 \pm 0,09$ mm; T2^a, $0,90 \pm 0,07$ mm; T3^a, $1,02 \pm 0,12$ mm).

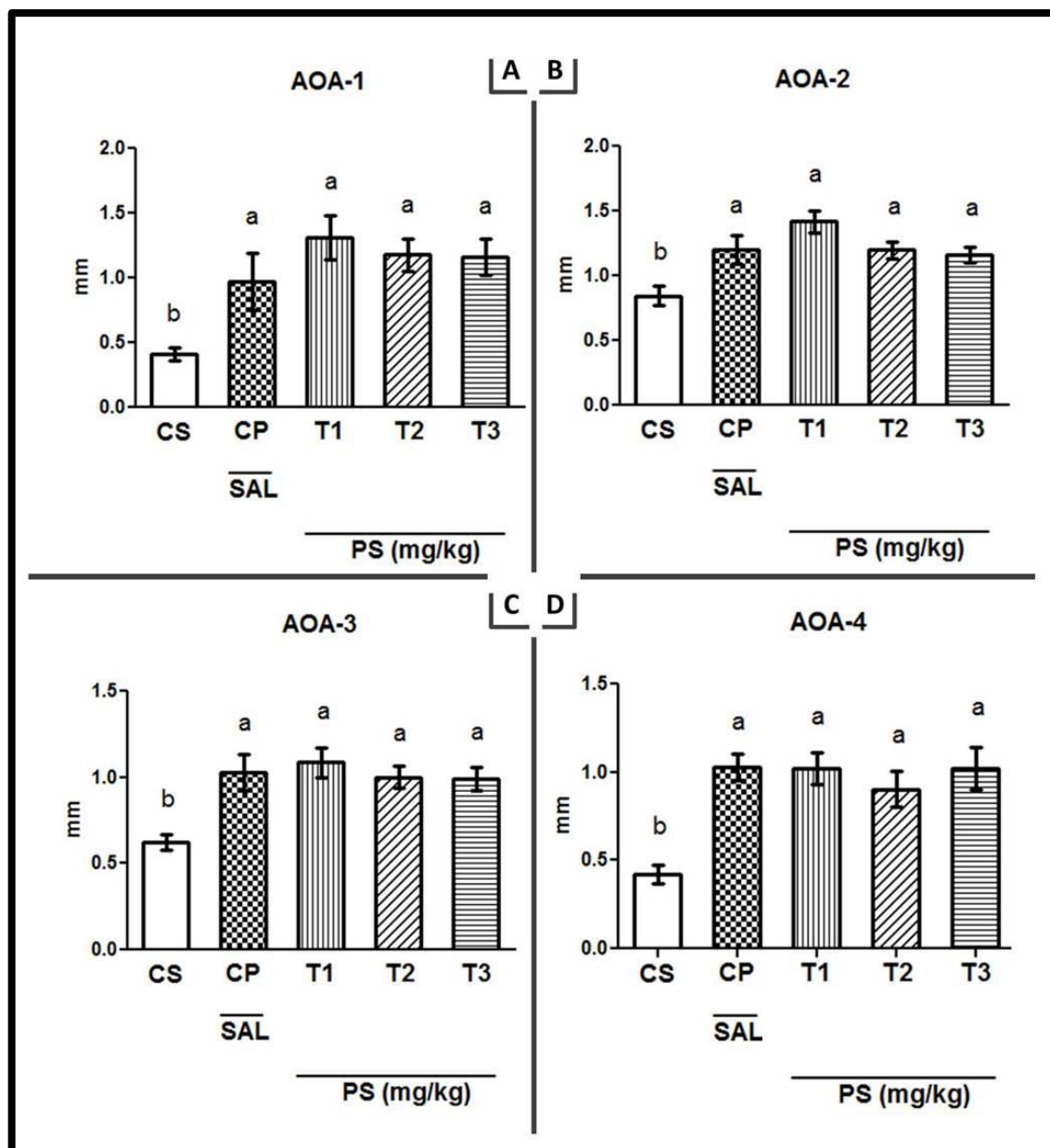


Figura 17. Efeito dos PS na Altura Óssea Alveolar (Crista Óssea Alveolar (1), Raiz Intermediária (2), Raiz Mesial (3), Raiz Distal (4) – AOA1-4. Cada coluna representa média \pm EP (N= 6-7). ANOVA one-way seguido do teste de Newman-Keuls Comparação Múltipla. Letras diferentes representam diferença estatística, $p < 0.05$. CS – Controle Sadio; CP – Controle Periodontite tratado com solução salina; T1 – 2,5 mg/kg PS; T2 – 5,0 mg/kg PS; T3 – 10,0 mg/kg PS.

5.5- ANÁLISE DE DENSIDADE ÓSSEA MINERAL

Os cortes das áreas adjacentes a ligadura e região contralateral para ramo mandibular (Figura 18) e região parassinfisária (Figura 19) foram analisados no

estudo de microtomografia computadorizada (Micro-CT) nos grupos Controle Periodontite (CP – tratados com solução salina) e tratados (T1 - 2,5 mg/kg PS e T2 – 5,0 mg/kg PS).

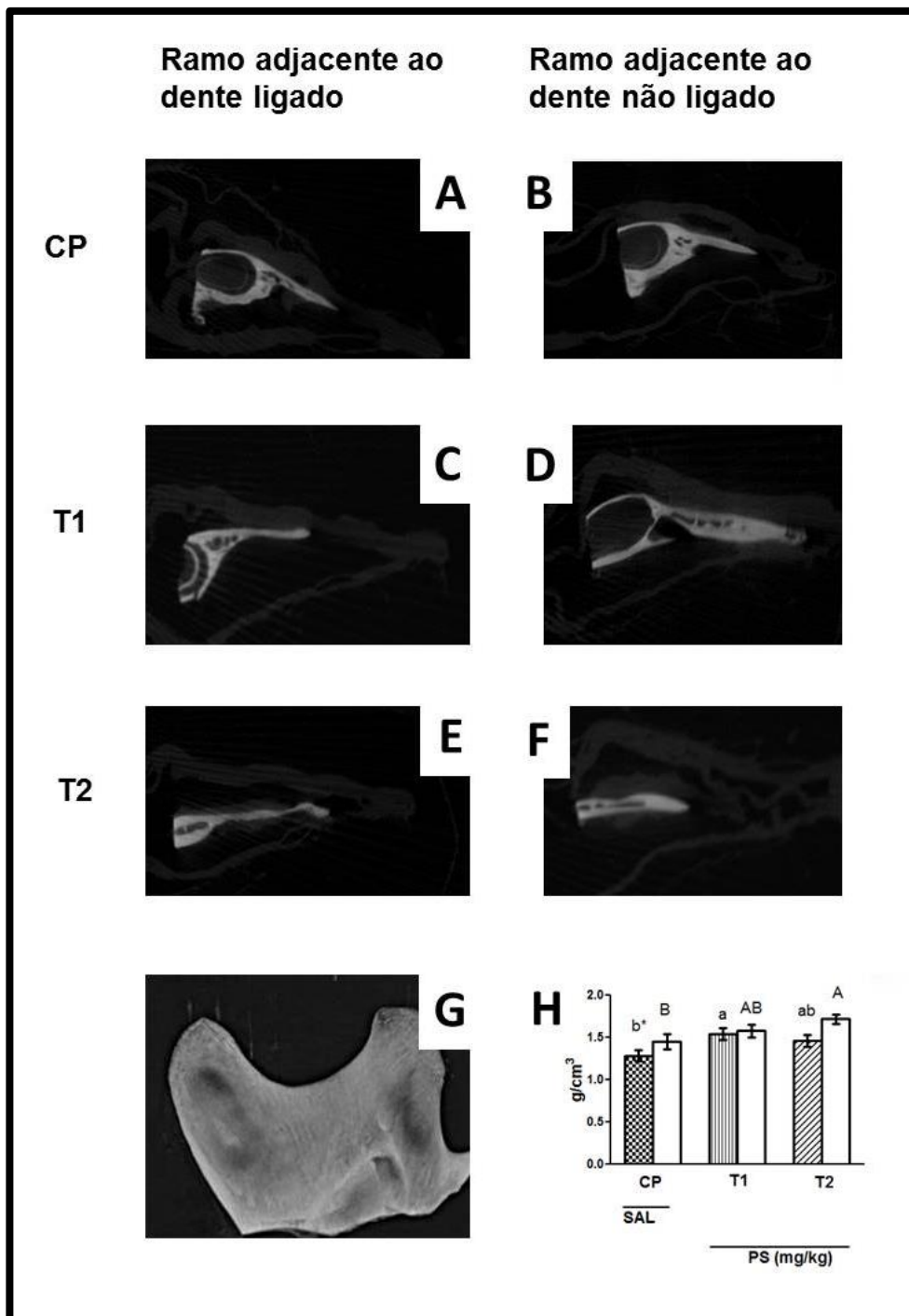


Figura 18. Visualização dos cortes microtomográficos (A-B-C-D-E-F) ósseos de região ramo mandibular em diferentes grupos (CP-T1-T2). CP – Controle Periodontite tratado com solução salina; T1 – 2,5 mg/kg PS; T2 – 5,0 mg/kg PS. G – Reconstrução 3D. H – Representação gráfica. Colunas com tracejado preto representam grupos que foram induzidos a periodontite e colunas brancas representam grupos que não foram induzidos periodontite. Cada coluna representa média \pm EP (N= 127-182). Teste t-student, $*p<0,05$; para comparação grupo ligadura e grupo sem ligadura da mesma solução recebida (intragrupo). Kruskal – Wallis seguido do teste Dunn’s Comparação Múltipla (intergrupo). Letras minúsculas comparam grupos ligados entre si (intergrupo). Letras maiúsculas comparam grupos não ligados entre si (intergrupo). Letras diferentes representam diferença estatística, $p<0.05$.

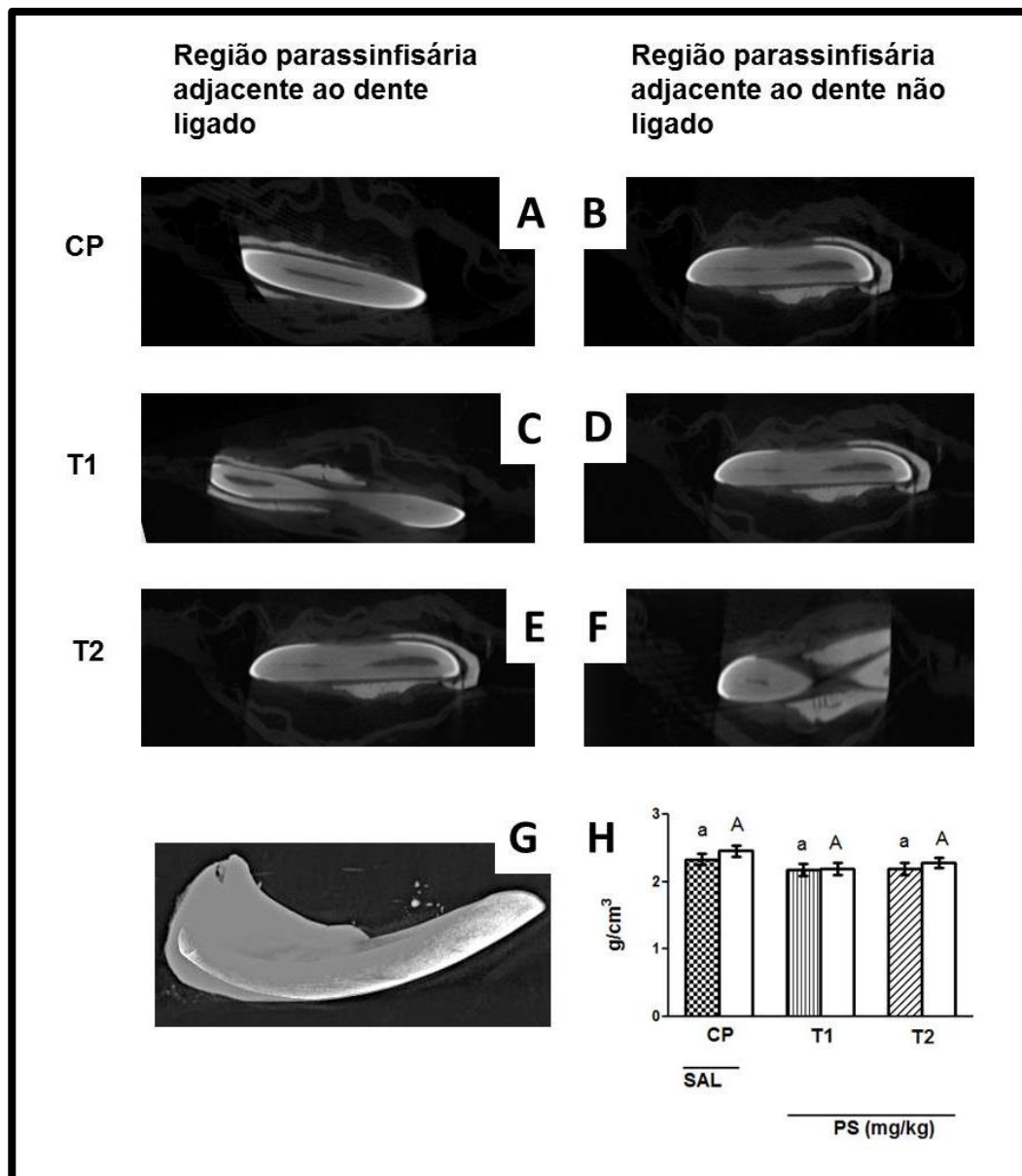


Figura 19. Visualização dos cortes microtomográficos (A-B-C-D-E-F) ósseos da região parassinfisária mandibular em diferentes grupos (CP-T1-T2). CP – Controle Periodontite tratado com solução salina; T1 – 2,5 mg/kg PS; T2 – 5,0 mg/kg PS. G – Reconstrução 3D. H – Representação gráfica. Cada coluna representa média \pm EP (N= 201-238). Teste t-student, $*p<0,05$; para comparação grupo ligadura e grupo sem ligadura da mesma solução recebida (intragrupo). Kruskal – Wallis seguido do teste Dunn's Comparação Múltipla (intergrupo). Letras minúsculas comparam grupos ligados entre si (intergrupo). Letras maiúsculas comparam grupos não ligados entre si (intergrupo). Letras diferentes representam diferença estatística, $p<0.05$.

Na análise de densidade óssea mineral volumétrica para ramo mandibular houve redução de 11,80% na DOM no grupo adjacente a periodontite salina CP^b ($1,28 \pm 0,06$) comparado ao grupo que não recebeu a ligadura CP^B ($1,45 \pm 0,08$) e não foram submetidos ao tratamento com os PS. Houve um aumento

estatisticamente significativo (20%) entre os grupos tratamento T1^a ($1,54 \pm 0,06$) quando comparado com o grupo periodontite salina CP^b ($1,28 \pm 0,06$), $p < 0,05$; mas não houve diferença estatística para T2^{ab} ($1,45 \pm 0,08$), $p > 0,05$. Para os grupos não ligados, o T2^A ($1,71 \pm 0,05$), apresentou-se com média de densidade óssea maior (17,93%) quando comparado ao controle sem tratamento (CP^B, $1,45 \pm 0,08$), $p < 0,05$; mas não houve diferença estatística com relação a T1^{AB} ($1,57 \pm 0,08$), $p > 0,05$ (Figura 18H).

Não houve diferença estatística na DOM para a região parassinfisária entre os grupos adjacentes a periodontite salina CP^a ($2,33 \pm 0,08$) comparado ao grupo que não recebeu a ligadura CP^A ($2,45 \pm 0,08$) e não foram submetidos ao tratamento com os PS. O tratamento com os PS não influenciaram na DOM no grupo ligado (T1^a $2,17 \pm 0,08$; T2^a $2,19 \pm 0,08$) e não ligado (T2^a $2,19 \pm 0,08$; T2^A $2,28 \pm 0,08$); $p > 0,05$ (Figura 19H).

5.6- CONTAGEM TOTAL DO NÚMERO DE CÉLULAS

No que diz respeito a Contagem total no número de Células (CTC) leucócitos, em sangue periférico; não houve diferença estatística entre os grupos sadio (CS^a, $12,00 \pm 1,29 \times 10^6$ cels/mm³), com periodontite (CP^a, $11,66 \pm 0,42 \times 10^6$ cels/mm³) e tratados T1^a ($12,33 \pm 1,22 \times 10^6$ cels/mm³); T2^a ($12,25 \pm 1,99 \times 10^6$ cels/mm³), T3^a ($12,83 \pm 1,24 \times 10^6$ cels/mm³), $p > 0,05$ (Figura 20).

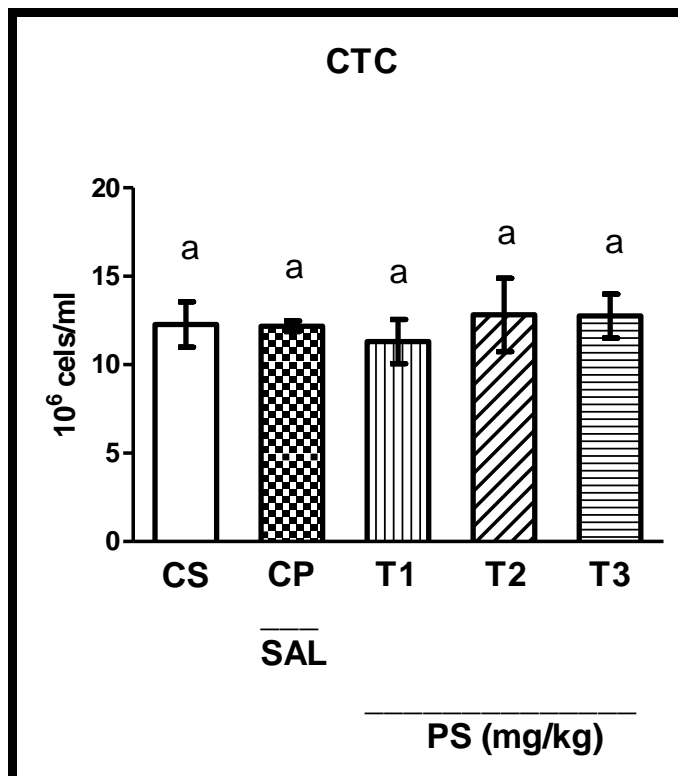


Figura 20. Efeito dos PS na Contagem Total de Células - CTC. Cada coluna representa média \pm EP (N= 6-7). Kruskal – Wallis seguido do teste Dunn's Comparação Múltipla. Letras iguais representam que não houve diferença estatística, $p > 0.05$. CS – Controle Sadio; CP – Controle Periodontite tratado com solução salina; T1 – 2,5 mg/kg PS; T2 – 5,0 mg/kg PS; T3 – 10,0 mg/kg PS.

5.7- DOSAGEM DE GLUTATIONA REDUZIDA

No rim, a dosagem de Glutaciona reduzida (GSH) não sofreu alteração estatisticamente significativa quando comparada no grupo periodontite (CP^a, 403,30 \pm 58,87 μ g de GSH/g de tecido) com a do grupo sadio (CS^a, 467,00 \pm 44,81 μ g de GSH/g de tecido) e tratado (T1^a, 329.30 \pm 63,32 μ g de GSH/g de tecido), $p > 0,05$ (Figura 21).

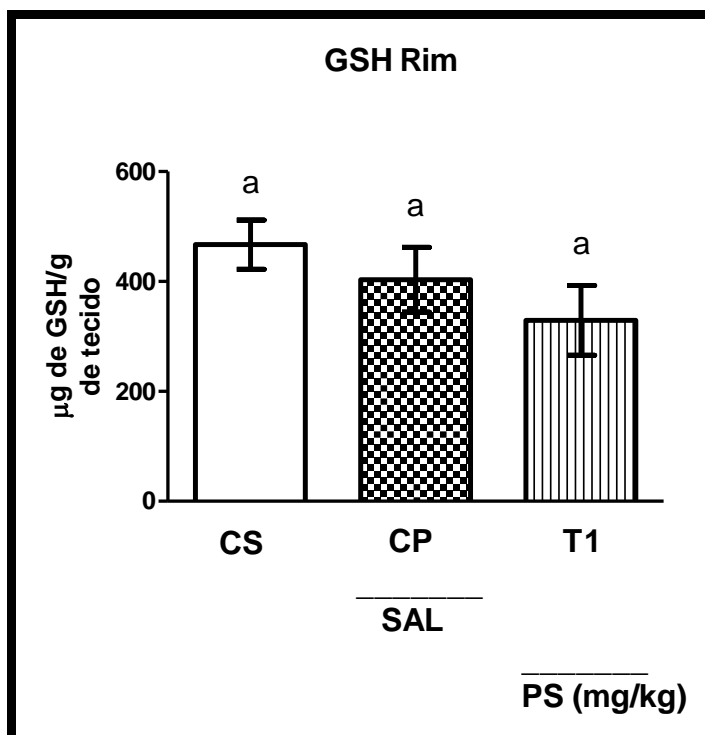


Figura 21. Efeito dos PS nos níveis de Glutaciona Reduzida (GSH) - Rim. Cada coluna representa média \pm EP (N= 6-7). ANOVA one-way seguido do teste de Newman-Keuls Comparação Múltipla. Letras iguais representam que não houve diferença estatística, $p < 0.05$. CS – Controle Sadio; CP – Controle Periodontite tratado com solução salina; T1 – 2,5 mg/kg PS.

No fígado, os níveis de Glutaciona reduzida (GSH) apresentaram-se diminuídos (75,30%) no grupo periodontite sem tratamento (CP^b , $114,06 \pm 29,73$ µg de GSH/g de tecido) quando comparados ao grupo saudável (CS^a , $461,61 \pm 38,16$ µg de GSH/g de tecido), $p < 0,05$. O grupo periodontite sem tratamento (CP^b , $114,06 \pm 29,73$ µg de GSH/g de tecido) manteve-se estatisticamente semelhante ao grupo com tratamento ($T1^b$, $221,54 \pm 64,44$ µg de GSH/g de tecido), $p > 0,05$ (Figura 22).

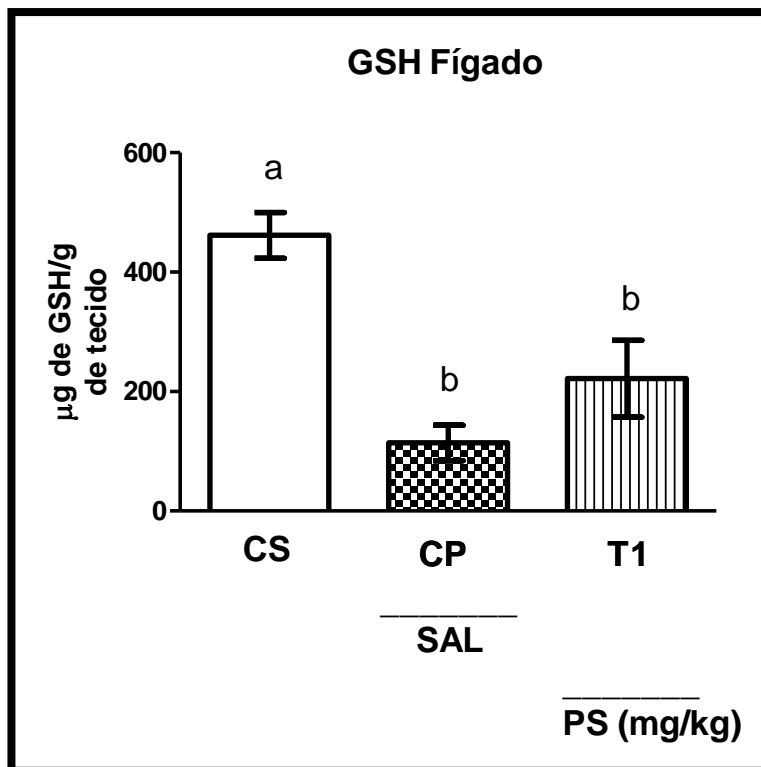


Figura 22. Efeito dos PS nos níveis de Glutathiona Reduzida (GSH) - Fígado. Cada coluna representa média \pm EP (N= 6-7). ANOVA one way seguido do teste de Newman-Keuls Comparação Múltipla. Letras diferentes representam que houve diferença estatística, $p < 0.05$. CS – Controle Sadio; CP – Controle Periodontite tratado com solução salina; T1 – 2,5 mg/kg PS.

5.8- DOSAGEM DE MALONDIALDEÍDO

No rim, os níveis de Malondialdeído (MDA) aumentaram 62,47% no grupo Controle Periodontite sem tratamento (CP^a, 395,60 \pm 100,40 μ g de η mol de MDA/g de tecido) quando comparado ao Controle Sadio (CS^a, 148,50 \pm 29,81 η mol de MDA/g de tecido), $p < 0,05$; embora o grupo tratamento não tenha sido diferente estatisticamente dos demais (T1^a, 294,20 \pm 56,84 η mol de MDA/g de tecido), $p > 0,05$ (Figura 23).

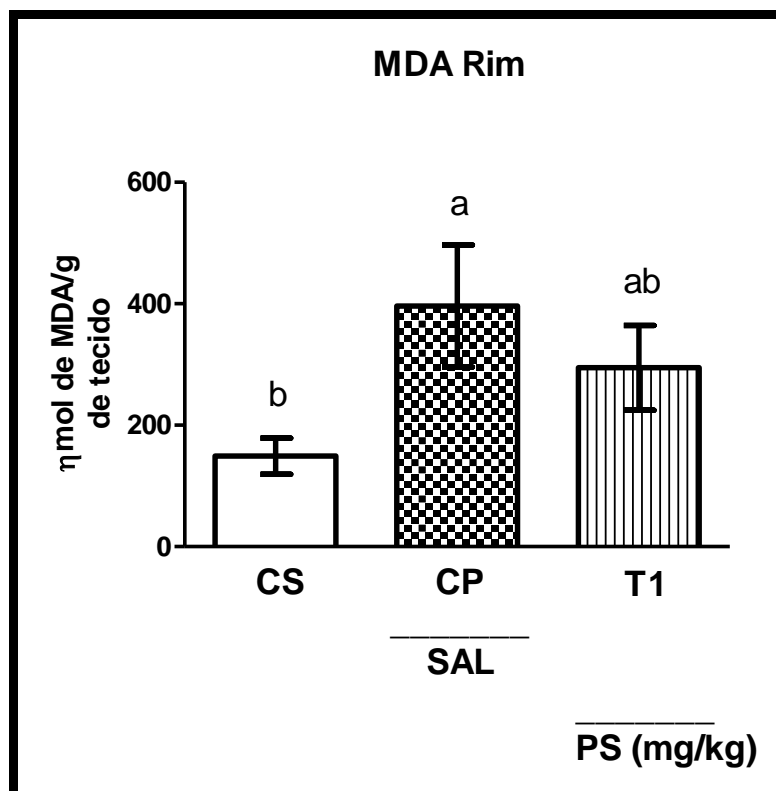


Figura 23. Efeito dos PS nos níveis de Malondialdeído (MDA) - Rim. Cada coluna representa média \pm EP (N= 6-7). ANOVA one-way seguido do teste de Newman-Keuls Comparação Múltipla. Letras iguais representam que não houve diferença estatística, $p < 0.05$. CS – Controle Sadio; CP – Controle Periodontite tratado com solução salina; T1 – 2,5 mg/kg PS.

No fígado, os níveis de Malondialdeído (MDA) aumentaram 34,63% no grupo Controle Periodontite sem tratamento (CP^a, $123,70 \pm 16,26 \mu\text{g}$ de ηmol de MDA/g de tecido) quando comparados ao Controle Sadio (CS^a, $80,87 \pm 3,74 \eta\text{mol}$ de MDA/g de tecido), $p < 0,05$; embora o grupo tratamento não tenha sido diferente estatisticamente dos demais (T1^a, $96,83 \pm 11,35 \eta\text{mol}$ de MDA/g de tecido), $p > 0,05$ (Figura 24).

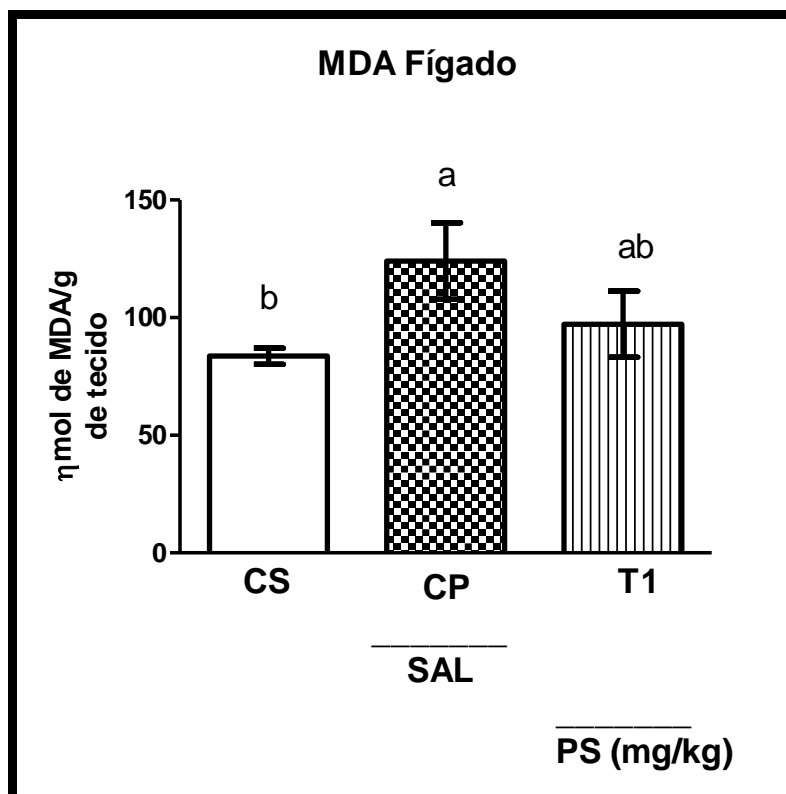


Figura 24. Efeito dos PS nos níveis de Malondialdeído (MDA) - Fígado. Cada coluna representa média \pm EP (N= 6-7). ANOVA one-way seguido do teste de Newman-Keuls Comparação Múltipla. Letras iguais representam que não houve diferença estatística, $p < 0.05$. CS – Controle Sadio; CP – Controle Periodontite tratado com solução salina; T1 – 2,5 mg/kg PS.

5.9 - HISTOPATOLÓGICO DO RIM

Na análise histopatológica do rim, os cortes histológicos de fragmentos de tecido renal não apresentam alterações celulares e morfológicas nos corpúsculos renais e na conformação dos túbulos contorcidos proximais (Figura 25).

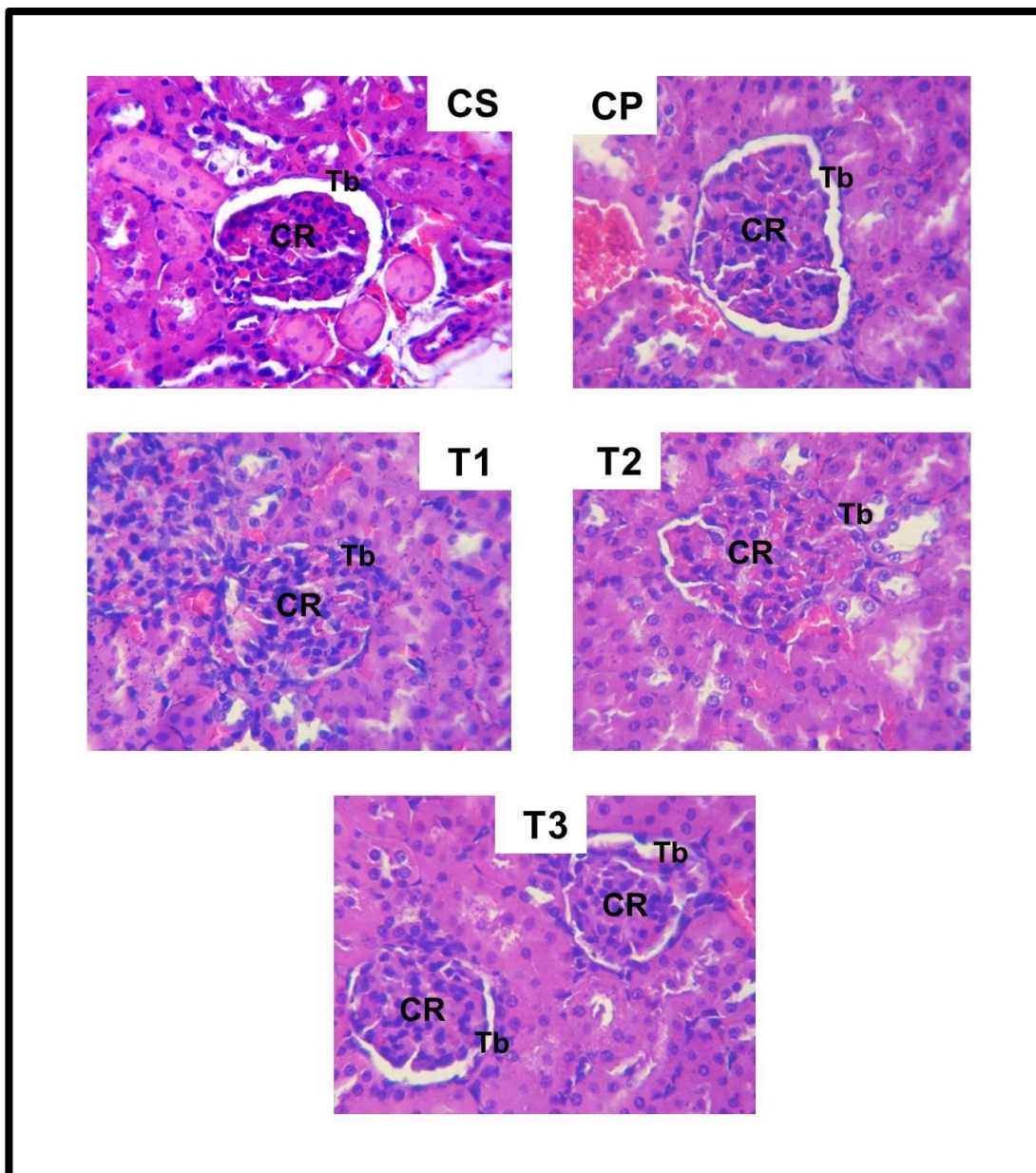


Figura 25. Efeito dos PS no exame histopatológico de tecidos renais de ratos. CR – corpúsculo renal. Tb – túbulos renais. Não houve alteração histológica nos túbulos entre os grupos. CS – Controle Sadio; CP – Controle Periodontite tratado com solução salina; T1 – 2,5 mg/kg PS; T2 – 5,0 mg/kg PS; T3 – 10,0 mg/kg PS. Aumento de 150 x.

6 - DISCUSSÃO

Apesar da evolução na prática da higiene oral, a periodontite ainda é considerada a maior causa de perda dentária na população adulta em todo o mundo (CHAMBRONE et al., 2010). Na última pesquisa do Ministério da Saúde do Brasil (BRASIL, 2010), no Brasil, foi revelado que no grupo com indivíduos entre 35 e 44 anos, 28,6% apresentavam presença de cálculo dental. No mesmo período, nos Estados Unidos, levantamento epidemiológico revelou que a periodontite é um problema de saúde pública no mundo afetando 46% da população americana acima de trinta anos (EKE et al., 2010), corroborando com um estudo em populações hispânicas e latinas, em que 51% de toda população adulta (18 a 74 anos) apresentavam algum nível de periodontite, sendo os cubanos e mexicanos detentores da maior prevalência (JIMÉNEZ et al., 2014).

Muitos compostos químicos naturais tem demonstrado aplicabilidade biológica em diversas doenças, destacando nos últimos anos o potencial anti-inflamatório e antioxidativo dos Polissacarídeos Sulfatados (PS) derivados das algas marinhas (VASCONCELOS, 2015, PANGESTUTI & KIM, 2011a). Há consideráveis evidências científicas de que extratos naturais possuem potencial para prevenir e tratar periodontites em modelos animais (LU et al., 2013; PATERNITI et al., 2010; TOKER et al., 2008).

O presente estudo avaliou os efeitos dos PS da alga marinha *Gracilaria caudata*, fração caracterizada por Barros et al. (2012) e demonstrado efeito anti-inflamatório em modelo de edema de pata de rato (CHAVES et al., 2013) e antioxidante em modelo gástrico (SILVA et al., 2011), tratando-se do primeiro

trabalho desse composto em modelo de periodontite em ratos, após busca em base de dados como Pubmed, Science Direct, BVS, Lilacs, Medline.

O modelo de ligadura induz uma inflamação subcrônica e o período de vinte dias do experimento esteve em consonância com outros modelos de periodontite (YOSHINAGA et al., 2014; ELBURKI et al., 2014) e foi suficiente para promover acúmulo de biofilme subgengival, inflamação gengival com sangramento a sondagem, aumento volumétrico gengival, perda de inserção clínica e principalmente destruição óssea (Figura 13) na região dental com ligadura foram evidenciados durante a periodontite experimental, em oposição ao lado contralateral de cada animal.

O grupo Controle Saudável (CS) não foi induzido a periodontite e serviu de parâmetro com os grupos que sofreram indução da periodontite, atuando como o controle negativo do experimento e o grupo Controle Periodontite (CP) que não recebeu tratamento com PS foi o controle positivo para análises comparativas com relação ao tratamento proposto (T1, T2 e T3).

No presente trabalho foi avaliado o efeito dos PS da alga marinha *Gracilaria caudata* em aplicação sistêmica (intra-peritoneal) com as mesmas doses do estudo de Chaves et al. (2013) em modelo de inflamação, nas concentrações de 2,5; 5,0 e 10 mg/kg PS em administração intraperitoneal em ratos, correspondendo aos grupos tratamento T1, T2 e T3, respectivamente, enquanto que no estudo de Silva et al. (2011) para tratamento gástrico por dano de etanol, foram utilizadas as doses de 3mg/kg, 10mg/kg, 30mg/kg e 90mg/kg a fim de obter uma efeito-dose-resposta, sendo a dose de 30mg/kg a melhor dose no estudo de Silva et al. (2011)

e 10mg/kg no estudo de Chaves et al. (2013), em contraste com nosso experimento que foi de 2,5mg/kg.

O sangramento a sondagem é o principal sintoma da gengivite e o ISG demonstrou que nos grupos que houve tratamento com PS houve melhora desse parâmetro quando comparado com o grupo que recebeu salina (CP), especialmente no grupo T1 na dose de 2,5mg/kg PS, havendo uma redução de 63,2%, $p < 0,05$ (Figura 14).

Outra característica importante da evolução da gengivite é a perda de inserção gengival, originando espaços, chamados bolsas. Se não tratado, o processo inflamatório, dependendo de características imunoinflamatórias, pode continuar, causando assim a destruição óssea e de outros tecidos de suporte do dente (GEBRAN & GEBERT, 2002). Esse critério foi avaliado através do IPS, o qual revelou que houve melhora estatisticamente significativa (58,62%) nos grupos tratamento (T1, T2) em relação ao grupo não tratado (CP), $p < 0,05$; atingindo valores estatisticamente semelhantes ao Controle Sadio (CS), $p > 0,05$ (Figura 15).

A mieloperoxidase (MPO) é extensivamente usada como marcador biológico para medir indiretamente a infiltração de neutrófilos para o local da inflamação (GOMES et al., 2009). Foi demonstrado que os PS foram capazes de reduzir 62,57%, 54,25% e 51,42% o infiltrado neutrofilico na porção gengival nas doses de 2,5mg/kg, 5,0mg/kg e 10,0mg/kg respectivamente (Figura 16), o que corrobora com a ação anti-inflamatória pela melhora do sangramento à sondagem, assim como nos estudos com *Lippia sidoides* (alecrim pimenta) and *Myracrodruon urundeuva* (aroeira do sertão) (BOTELHO et al., 2007); *Syringa vulgaris* (verbacosite) (PAOLA et al., 2011), *Magnolia officinalis* (magnolol) (LU et al., 2013) e *Hypericum*

perforatum (erva de São João) (PATERNITI et al., 2010), os quais apresentaram diminuição do infiltrado inflamatório na região da periodontite.

A perda óssea provocada pela indução da periodontite comparada à hemiarcada contralateral (Figura 17) levou a constatação de que o modelo proposto funcionou de maneira eficaz, porém, os PS não apresentaram um efeito protetor sobre a progressão da doença periodontal por não evitar a redução significativa após os vinte dias de tratamento com PS nas diferentes concentrações quando comparados com os animais tratados com salina CP (Figura 17), $p > 0,05$; possuindo efeitos semelhantes aos estudos com *Curcuma longa* (cúrcuma) em que houve redução do infiltrado inflamatório, porém não houve diminuição da perda óssea (HOSADURGA et al., 2015; GUIMARÃES et al., 2011).

Os PS em estudo atuaram diferentemente dos estudos com outros produtos naturais, como o própolis o qual preveniu perda óssea (TOKER et al., 2008), bem como *Epigallocatechin-3-gallate* (chá verde) (YOSHINAGA et al., 2014), *Hypericum perforatum* (erva de São João) (PATERNITI et al., 2010), *Magnolia officinalis* (magnolol) (LU et al., 2013), *Ginkgo biloba* (nogueira do Japão) (CHENG et al., 2014) e até mesmo com a *Curcuma longa* (cúrcuma) (ZHOU et al., 2013; ELBURKI et al., 2014).

No entanto, apesar de que uma quantidade considerável dos estudos com produtos botânicos apresente uma significativa redução da perda óssea em modelos de periodontite de ratos, estudos com *Cannabis sativa* (marijuana) no fumo teve efeito contrário ao contribuir pelo aumento da perda óssea e baixa densidade óssea, comparados ao controle negativo, embora os mecanismos não fossem totalmente elucidados (NOGUEIRA-FILHO et al., 2011), mas quando

estudados um dos componentes da planta *Cannabis sativa*, o canabidiol (CBD), administrado intra-peritonealmente, houve uma redução da perda óssea e uma baixa expressão do ativador nuclear- κ B ligando RANK/RANKL. Além do mais, tecidos gengivais provenientes do grupo tratado com CBD apresentaram diminuição da migração neutrofílica pelo teste de MPO associada com redução de interleucinas IL-1 β e produção de fator de necrose tumoral (TNF)- α , havendo a necessidade de isolar princípios ativos com potencial biológico para uma maior eficácia dos compostos terapêuticos (NAPIMOGA et al., 2009).

Com relação a Densidade Óssea Mineral (DOM), a análise de micro-CT de peças anatômicas adjacentes a ligadura e hemiarcada contralateral controle evidenciaram que os PS *G. caudata* foram capazes de aumentar (20%) a DOM no lado ligadura quando da aplicação da fração na concentração de 2,5mg/kg em ramo mandibular (Figura 18) para T1 com relação ao CP, $p < 0,05$; e foram capazes de aumentar a densidade óssea do lado não ligadura dose-dependente, sendo a dose de 5,0mg/kg melhorando 17,93% na DOM, havendo diferença estatística, $p < 0,05$; sugerindo efeito benéfico da alga marinha sobre tecido ósseo são adjacente, semelhante ao estudo de Yang et al. (2014), que embora fosse demonstrado redução do infiltrado inflamatório e de citocinas inflamatórias, não houve redução na altura da perda óssea pela DP detectado pelo estereomicroscópio, mas em análise de Micro-tomografia computadorizada (Micro-CT) foi verificado alterações benéficas no volume e densidade ósseos de áreas tratadas.

A abordagem sistêmica demonstra ser uma alternativa exitosa no combate à doença periodontal (AZOUBEL et al., 2007). No entanto, a Contagem Total de Células (CTC) manteve-se inalterada com a aplicação dos PS em todos os grupos (T1, T2 e T3), os quais não foram capazes de influenciar a produção de leucócitos

circulantes quando comparados com o grupo Periodontite salina (CP) e grupo Controle Sadio (CS) (Figura 20). A administração do produto natural foi sistêmica (intraperitoneal) e não desencadeou uma alteração no número de leucócitos de forma significativa, quando se avaliou sangue periférico, $p > 0,05$; indo de acordo com as propriedades inertes dos PS de algas (VASCONCELOS et al., 2015).

Há evidências de que a doença periodontal aumente o estresse oxidativo em diversos órgãos, estando relacionada com a produção de radicais livres por oxidação de lipídeos e proteínas (TOMOFUJI et al., 2011). Esta evidência sugere que o estresse oxidativo esteja envolvido na progressão da periodontite causando dano tecidual, incluindo perda óssea alveolar. Com base nisso, a terapia antioxidante pode ser clinicamente benéfica na supressão da progressão da periodontite (MUNIZ et al., 2015), evidenciada a ação dos PS *G.caudata* através da diminuição de radicais livres e peroxidação lipídica (SILVA, 2011). Estudos com *Epigallocatechin-3-gallate* (chá verde) (MARUYAMA et al., 2010; CHO et al., 2013; YOSHINAGA et al., 2014), *Theobroma cacao* (cacao) (TOMOFUJI et al., 2009), *Magnolia officinalis* (magnolol) (LU et al., 2013) e *Ginkgo biloba* (nogueira do Japão) (CHENG et al., 2014) também reduziram estresse oxidativo em modelos de periodontite em ratos.

A Glutathiona reduzida (GSH) é o principal antioxidante do meio intracelular envolvido no mecanismo de defesa contra danos oxidativos (HALLIWELL & GUTTERIDGE, 1999); já o Malondialdeído (MDA) é o principal produto da peroxidação lipídica dos ácidos graxos poli-insaturados que demonstra aumento do estresse oxidativo (DEL RIO et al., 2005), sendo dois importantes marcadores biológicos da atividade antioxidante. O MDA foi um dos quatro biomarcadores

encontrados numa meta-análise que incluiu estudos de dezembro de 2002 a setembro de 2014, bem como TAOC, superóxido dismutase e óxido nítrico, relacionando periodontite crônica e doenças sistêmicas (LIU et al., 2014).

O processo de indução da DP no grupo CP, bem como a administração dos PS na concentração de 2,5mg/kg (T1) não alteraram significativamente os níveis de GSH em fígado e rim quando comparado com o CP, $p > 0,05$. Com relação ao Rim, as concentrações do GSH (Figura 21) no grupo CP foram menores que no Controle sadio (CS), mas não significativamente, $p > 0,05$; mas em fígado (Figura 22) para esses mesmos grupos, o CP foi significativamente menor (75,30%), $p < 0,05$ que o grupo saudável (CS). Contraditoriamente ao estudo de Chao et al. (2014), em que foram estudados os efeitos protetores da fração purificada da alga roxa *Porphyra dentate* em ratos diabéticos em que foi reduzido níveis de espécies reativas de oxigênio renal ($p < 0,05$) e mantidos níveis de glutathiona renal ($p < 0,05$), apresentando efeito antioxidante.

Quanto aos níveis de MDA não houve alterações significativas nos dois órgãos analisados, $p > 0,05$ para o tratamento com PS (T1) comparado ao grupo periodontite salina (CP), o qual apresentou doses significativamente maiores de 166,39% e 34,63% em rim (Figura 23) e fígado (Figura 24) comparados ao Controle Saudável (CS).

Estudos relacionam a periodontite ao aumento do estresse oxidativo por produção da peroxidação lipídica em múltiplos órgãos, tais como fígado e rim (TOMOFUJI et al., 2011 e TOMOFUJI et al., 2008), inclusive por mensuração de moléculas antioxidantes em pacientes diabéticos (DUARTE et al., 2011), sendo consenso a relação bidirecional entre diabetes e periodontite

(CHAPPLE & GENCO, 2013). A DP está associada também a outras doenças sistêmicas como acidente vascular cerebral (BOILLOT et al., 2015), doenças coronarianas (ZHU et al., 2015) e síndrome metabólica que envolve não somente fatores de risco cardíaco, como também obesidade, tolerância a glicose ou diabetes, hiperinsulinemia, hipertensão e dislipidemia (MARCHETTI et al., 2012), dentre duzentas possibilidades de condições sistêmicas e saúde oral (LOOS, 2006).

Quanto a análise histopatológica, a administração com os PS não alteraram aspectos celulares e morfológicos em tecidos renais (arquitetura normal dos corpúsculos e túbulos contorcidos), demonstrando o efeito não tóxico do composto em órgãos vitais como o rim.

É alta a prevalência de periodontite em pacientes que possuem nefropatias diabéticas (NYLUND et al., 2015), bem como pacientes renais crônicos (WAHID et al., 2013). A periodontite constituindo causa de alterações sistêmicas em pacientes com problemas renais, como microcirculação, trombogênese, inflamação e a aterogênese, presentes em números crescentes na doença renal crônica (ANDERSON et al., 2010).

Estudos com o extrato seco da alga marrom *Sargassum polycystum* para terapia em ratos diabéticos, revelou em rins que houve melhora acentuada na histopatologia dos grupos tratados reduzindo o dano renal, contraditoriamente aos grupos não tratados, em que apresentaram diferentes níveis de degeneração hidrópica tubular, congestão dos capilares glomerulares, corpúsculos renais atrofiados, edema celular agudo por acúmulo hialínico e alargamento do espaço subcapsular (MOTSHAKERI et al., 2014).

No entanto, os resultados do presente estudo não demonstraram diferenças entre os grupos ligados (CP, T1, T2, T3) e o grupo sadio (CS), não havendo dano renal como aumento do espaço subcapsular e da cápsula parietal, nem acúmulo de material hialínico ou pielonefrite por exsudato neutrofílico dentro dos túbulos e substância renal, comuns em alterações renais.

Foi o primeiro trabalho a estudar os efeitos dos PS da alga marinha *Gracilaria caudata* aplicados em ratos utilizando o modelo de periodontite, constituindo alvo para estudos posteriores, a fim de contribuir com possíveis implicações na terapêutica aplicada nesse ou em outros modelos experimentais.

7 - CONCLUSÕES

Pode-se concluir que os Polissacarídeos Sulfatados da alga marinha *Gracilaria caudata*, em modelo de periodontite em ratos, na dose de 2,5mg/kg:

- Foram capazes de melhorar parâmetros clínicos de inflamação tecidual gengival como sangramento gengival e profundidade de sondagem;
- Reduziram níveis de Mieloperoxidase (MPO) em tecido gengival;
- Não alteraram número total de leucócitos circulantes em sangue periférico;
- Aumentaram densidade óssea volumétrica total da região de ramo mandibular, área adjacente ao modelo de periodontite;
- Não demonstraram efeito histopatológico deletério pela administração sistêmica em rim;
- Não foram capazes de prevenir perda da altura óssea alveolar;
- Não foram capazes de reduzir o estresse oxidativo em rim e fígado.

REFERÊNCIAS BIBLIOGRÁFICAS

- AGRA, MF; SILVA, KN; BASÍLIO, IJLD; FRANÇA, PF; BARBOSA-FILHO, JM. Survey of medicinal plants used in the region Northeast of Brazil. **Brazilian Journal Pharmacognosy**; v. 18, p. 472-508, 2008.
- ANDERSON, HC; MULHALL, D; GARIMELLA, R. Role of extracellular membrane vesicles in the pathogenesis of various diseases, including cancer, renal diseases, atherosclerosis, and arthritis. Review. **Laboratory Investigation**, v. 90, p. 1549-57, 2010.
- APATZIDOU, DA; KINANE DF. Nonsurgical mechanical treatment strategies for periodontal disease. **Dental Clinics of North America**, v. 54, p. 1-12, 2010.
- ARAÚJO JÚNIOR, RF; SOUZA, TO; DE MOURA, LM; TORRES, KP; DE SOUZA, LB; ALVES MDO, S; ROCHA, HO; DE ARAÚJO, AA. Atorvastatin decreases bone loss, inflammation and oxidative stress in experimental periodontitis. **PLoS One**, v. 8, 2013.
- ASSUMA, R; OATES, T; COCHRAN, D; AMAR, S; GRAVES, DT. IL-1 and TNF antagonists inhibit the inflammatory response and bone loss in experimental periodontitis. **Journal of Immunology**, v. 160, p. 403–409, 1998.
- AZOUBEL, MC; MENEZES, AM; BEZERRA, D; ORIÁ, RB; RIBEIRO, RA; BRITO, GA. Comparison of etoricoxib and indomethacin for the treatment of experimental periodontitis in rats. **Brazilian Journal Of Medical and Biological Research**, v. 40:p. 117-25, 2007.
- BARRELLA, GE; SUFFREDINI, IB; RIBEIRO, FV; CIRANO, FR; PIMENTEL, SP. Evaluation of the effect of an organic extract obtained from Ipomoea alba L. on experimental periodontitis in rats. **Brazilian Oral Research**, v.26, p. 158-64, 2012.
- BARROS, FC; DA SILVA, DC; SOMBRA, VG; MACIEL, JS; FEITOSA, JP; FREITAS, AL; DE PAULA, RC. Structural characterization of polysaccharide obtained from red seaweed Gracilaria caudata (J Agardh). **Carbohydrate Polymers**, v. 92, p. 598-603, 2013.
- BARTOLD, PM; CANTLEY, MD; HAYNES, DR. Mechanisms and control of pathologic bone loss in periodontitis. **Periodontology 2000**, v. 53, p. 55-69, 2010.
- BARTOLD, PM; VAN DYKE, TE. Periodontitis: a host-mediated disruption of microbial homeostasis. Unlearning learned concepts. **Periodontology 2000**, v. 62, p. 203–217, 2013.
- BECKER, W; BECKER, BE; CAFFESSE, R. A longitudinal study comparing scaling, osseous surgery, and modified Widman procedures: results after 5 years. **Journal of Periodontology**, v. 72, p. 1675-1684, 2001.

BENATTI, BB; CAMPOS-JÚNIOR, JC; SILVA-FILHO, VJ; ALVES, PM; RODRIGUES, IR; UBER-BUCEK, E; VIEIRA, SM; NAPIMOGA, MH. Effects of a Mikania laevigata extract on bone resorption and RANKL expression during experimental periodontitis in rats. **Journal of Applied Oral Science**, v. 20, p. 340-346, 2012.

BERMÚDEZ, Y G; RICOA, I L R; BERMÚDEZ, O G; GUIBALB, E. Nickel biosorption using Gracilaria caudata and Sargassum muticum. **Revista Chemical Engineering Journal**, v. 166, p.122-131, 2011.

BOTELHO, MA; MARTINS, JG; RUELA, RS; SANTOS, JÁ; SOARES, JB; FRANÇA, MC; MONTENEGRO, D; RUELA, WS; BARROS, LP; QUEIROZ, DB; ARAUJO, RS; SAMPIO, FC. Protective effect of locally applied carvacrol gel on ligature-induced periodontitis in rats: a tapping mode AFM study. **Phytotherapy Research**, v. 23, p. 1439-48, 2009.

BOTELHO, MA; RAO, VS; CARVALHO, CB; BEZERRA-FILHO, JG; FONSECA, SG; VALE, ML; MONTENEGRO, D; CUNHA, F; RIBEIRO, RA; BRITO, GA. Lippia sidoides and Myracrodruon urundeuva gel prevents alveolar bone resorption in experimental periodontitis in rats. **Journal of Ethnopharmacology**, v. 113, p. 471-478, 2007.

BOILLOT, A; DEMMER, RT; MALLAT, Z; SACCO, RL; JACOBS, DR; BENESSIANO, J; TEDGUI, A; RUNDEK, T; PAPAPANOU, PN; DESVARIEUX, M. Periodontal microbiota and phospholipases: The Oral Infections and Vascular Disease Epidemiology Study (INVEST). **Atherosclerosis**, v. 242, p. 418-23, 2015.

BUDUNELI, E; VARDAR-SENGÜL, S; BUDUNELI, N; ATILLA, G; WAHLGREN, J; SORSA, T. Matrix metalloproteinase, tissue inhibitor of MMP-1 and laminin-5 γ 2 chain immunolocalization in gingival tissue of endotoxin-induced periodontitis in rats: effects of low-dose doxycycline and alendronate. **Journal of Periodontology**, v. 78, p. 127-134, 2007.

BUOMMINO, E; SCOGNAMIGLIO, M; DONNARUMMA, G; FIORENTINO, A; D'ABROSCA, B. Recent advances in natural product-based anti-biofilm approaches to control infections. **Mini Reviews in Medicinal Chemistry**, v. 14, p. 1169-1182, 2014.

BUSCHMANN, AH; LÓPEZ, DA; MEDINA A. A review of the environmental effects and alternative production strategies of marine aquaculture in Chile. **Aquacultural Engineering**, v. 15, p. 397-421, 1996.

BRASIL, MS. **Pesquisa Nacional de Saúde Bucal SB Brasil 2010**, 2012, 118p.

CAI, X; LI, CZ; CAO, ZG; DU, GF; LIU, LH. Protective effect of baicalin on experimental periodontitis in rats and its possible mechanisms. Zhonghua Kou Qiang Yi Xue Za Zhi. **Journal of Periodontal Research**, v. 43, p. 14-21, 2008.

CARMONA, GB; TEIXEIRA, RK; BRITO, MV; PONTES, FS; ANDRADE, EH; FONSECA, FP; COSTA, RM; CARVALHO, FM. Effect of andiroba oil on periodontitis in Wistar rats. **Acta Cirurgica Brasileira**, v. 28, p. 430-434, 2013.

CARRANZA, FA JR; JOLKOVSKY, DL. Current status of periodontal therapy for furcation involvements. Review. **Dental Clinics of North America**, v. 35, p. 555-570, 1991.

CARRANZA, FA JR; SAGLIE, R, NEWMAN, MG; VALENTIN, PL. Scanning and transmission electron microscopic study of tissue-invading microorganisms in localized juvenile periodontitis. **Journal of Periodontology**, v. 54, p. 598-617, 1983.

CHAMBRONE, L; CHAMBRONE, D; LIMA, LA; CHAMBRONE, LA. Predictors of tooth loss during long-term periodontal maintenance: a systematic review of observational studies. **Journal of Clinical Periodontology**, v. 37, p. 675-84, 2010.

CHAO, PC; HSU, CC; LIU, WH. Renal protective effects of *Porphyra dentate* aqueous extract in diabetic mice. **Biomedicine (Taipei)**, v. 4, 2014.

CHAVES, LDES, NICOLAU, LA; SILVA, RO; BARROS, FC; FREITAS, AL; ARAGÃO, KS; RIBEIRO, RDEA, SOUZA, MH; BARBOSA, AL; MEDEIROS, JV. Antiinflammatory and antinociceptive effects in mice of a sulfated polysaccharide fraction extracted from the marine red algae *Gracilaria caudata*. **Immunopharmacology & Immunotoxicology**, v. 35, p. 93-100, 2013.

CHAPPLE, IL; GENCO, R; working group 2 of the joint EFP/AAP workshop. Diabetes and periodontal diseases: consensus report of the Joint EFP/AAP Workshop on Periodontitis and Systemic Diseases. **Journal of Periodontology**, v. 84, p. 106-12, 2013.

CHEN, FM; SHELTON, RM; JIN, Y; CHAPPLE, IL. Localized delivery of growth factors for periodontal tissue regeneration: role, strategies, and perspectives. Review. **Medicinal Research Reviews**, v. 29, p. 472-513, 2009.

CHENG, Q; GAO, WM; CAO, B; LIU, YM; LIN, M; ZHANG, LQ; WANG, YS; WANG, ZM. Effects of *Ginkgo biloba* extract on periodontal pathogens and its clinical efficacy as adjuvant treatment. **Chinese Journal of Integrative Medicine**, v. 20, p. 729-736, 2014.

CHO, AR; KIM, JH; LEE, DE; LEE, JS; JUNG, UW; BAK, EJ; YOO, YJ; CHUNG, WG; CHOI, SH. The effect of orally administered epigallocatechin-3-gallate on ligature-induced periodontitis in rats. **Journal of Periodontal Research**, v. 48, p. 781-9, 2013.

CUTRESS, TW. Periodontal health in South Pacific populations: a review. **Pacific Health Dialogue**, v. 10, p.68-75, 2003.

DAHIYA, P; KAMAL, R; GUPTA, R; BHARDWAJ, R; CHAUDHARY, K; KAUR, S. Reactive oxygen species in periodontitis. **Journal of Indian Society of Periodontology**, v. 17, p. 411-416, 2013.

DANNEWITZ, B; LIPPERT, K; LANG, NP; TONETTI, MS; EICKHOLZ, P. Supportive periodontal therapy of furcation sites: non-surgical instrumentation with or without topical doxycycline. **Journal of Clinical Periodontology**, v. 36, p. 514-522, 2009.

DARVEAU, RP. Periodontitis: a polymicrobial disruption of host homeostasis. Review. **Nature Reviews Microbiology**, v. 8, p. 481-90, 2010.

DEL RIO, D.; STEWART, A. J.; PELLEGRINI, N. A review of recent studies on malondialdehyde as toxic molecule and biological marker of oxidative stress. **Nutrition, Metabolism and Cardiovascular Diseases**, v. 15, p.316–328, 2005.

DEO, V; BHONGADE, ML. Pathogenesis of periodontitis: role of cytokines in host response. Review. **Dentistry Today**, v. 29, p. 60-2, 64-6; 2010.

DUARTE, PM; NAPIMOGA, MH; FAGNANI, EC; SANTOS, VR; BASTOS, MF; RIBEIRO, FV; ARAÚJO, VC; DEMASI, AP. The expression of antioxidant enzymes in the gingivae of type 2 diabetics with chronic periodontitis. **Archives of Oral Biology**, v. 57, p. 161-8, 2012.

DUNLAP, WC; BATTERSHILL, CN; LIPROT, CH; COBB, RE; BOURNE, DG; JASPARS, M; LONG, PF; NEWMAN, DJ. Biomedicinals from the phytosymbionts of marine invertebrates: a molecular approach. **Methods**, v. 42, p. 358-376, 2007.

DYER LA, PIX; PATTERSON, C. The role of BMPs in endothelial cell function and dysfunction. Review. **Trends in Endocrinology & Metabolism**, v. 25, p. 472-480, 2014.

EKE, PI; DYE, BA; WEI, L; SLADE, GD; THORNTON-EVANS, GO; BORGNAKKE, WS; TAYLOR, GW; PAGE, RC; BECK, JD; GENCO, RJ. Update on Prevalence of Periodontitis in Adults in the United States: NHANES 2009 to 2012. **Journal of Periodontology**, v. 86, p. 611-22, 2015.

EKE, PI; DYE, BA; WEI, L; Thornton-Evans, GO; Genco, RJ. CDC Periodontal Disease Surveillance workgroup: James Beck (University of North Carolina, Chapel Hill, USA), Gordon Douglass (Past President, American Academy of Periodontology), Roy Page (University of Washin. Prevalence of periodontitis in adults in the United States: 2009 and 2010. **Journal of Dental Research**, v.91. p. 914-20, 2012.

EKUNI, D; TOMOFUJI, T; YAMANAKA, R; TACHIBANA, K; YAMAMOTO, T; WATANABE, T. Initial apical migration of junctional epithelium in rats following application of lipopolysaccharide and proteases. **Journal of Periodontology**, v. 76, p.43-48, 2005.

ELBURKI, MS; ROSSA, C; GUIMARAES, MR; GOODENOUGH, M; LEE, HM; CURYLOFO, FA; ZHANG, Y; JOHNSON, F; GOLUB, LM. A novel chemically modified curcumin reduces severity of experimental periodontal disease in rats: initial observations. **Mediators of Inflammation**, v. 3, p 1-8, 2014.

FLEMING, LE; BROAD, K; CLEMENT, A; DEWAILLY, E; ELMIR, S; KNAP, A; POMPONI, AS; SMITH, S; SOLO, GH; WALSH, P. Oceans and human health: Emerging public health risks in the marine environment. Review. **Marine Pollution Bulletin**, v. 53, p.545-560, 2006.

GAETTI-JARDIM, EC; MARQUETI, AC; FAVERANI, LP; GAETTI-JARDIM JUNIOR, E. Antimicrobial resistance of aerobes and facultative anaerobes isolated from the oral cavity. **Journal of Applied Oral Science**, v. 18, p.551-9, 2010.

GAO, J; JORDAN, TW; CUTRESS, TW. Immunolocalization of basic fibroblast growth factor (bFGF) in human periodontal ligament (PDL) tissue. **Journal of Periodontal Research**, v. 31, p.260-264, 1996.

GEBRAN, MP; GEBERT, APO. **Controle químico e mecânico de placa bacteriana**. Curitiba: Ciência e Cultura, n. 26, p. 45 - 58, 2002.

GIANNOBILE, WV. Host-response therapeutics for periodontal diseases. **Journal of Periodontology**, v. 79, p. 1592 – 1600, 2008.

GOMES, AS; LEMOS, HP; MEDEIROS, JV; CUNHA, FQ; SOUZA, MH. Lipopolysaccharide from *Escherichia coli* prevents indomethacin-induced gastric damage in rats: role of non-protein sulfhydryl groups and leukocyte adherence. **Inflammation Research**, v. 58, p. 717-723, 2009.

GRAVES, JLI; COCHRAN, DL. “Critical review in oral biology & medicine: inflammation and uncoupling as mechanisms of periodontal bone loss,” **Journal of Dental Research**, vol. 90, p.143–153, 2011.

GUIMARÃES, MR; COIMBRA, LS; DE AQUINO, SG; SPOLIDORIO, LC; KIRKWOOD, KL; ROSSA, C JR. Potent anti-inflammatory effects of systemically administered curcumin modulate periodontal disease in vivo. **Journal of Periodontal Research**, v. 46, p. 269-79, 2011.

HÄGI, TT; KLEMENSBERGER, S; BEREITER, R; NIETZSCHE, S; COSGAREA, R; FLURY, S; LUSSI, A; SCULEAN, A; EICK, S. A Biofilm Pocket Model to Evaluate Different Non-Surgical Periodontal Treatment Modalities in Terms of Biofilm Removal and Reformation, Surface Alterations and Attachment of Periodontal Ligament Fibroblasts. **PLoS One**, v.10, 2015.

HALLIWELL, B; GUTTERIDGE, JMC. “The chemistry of free radicals and related reactive species,” in **Free Radicals in Biology and Medicine**, pp. 36–104, Clarendon Press, Oxford, UK, 1999.

- HEITZ-MAYFIELD, LJ; LANG, NP. Surgical and nonsurgical periodontal therapy. Learned and unlearned concepts. **Periodontology** 2000, v. 62, p. 218-231, 2013.
- HEITZ-MAYFIELD, LJ; TROMBELLI, L; HEITZ, F; NEEDLEMAN, I; MOLES, D. A systematic review of the effect of surgical debridement vs non-surgical debridement for the treatment of chronic periodontitis. **Journal of Clinical Periodontology**, v. 29, p. 92-102, 2002.
- HIENZ, AS; PALIWAL, S; IVANOVSKI, S. Mechanisms of Bone Resorption in Periodontitis. Review. **Journal of Immunology Research**, p. 1-10, 2015;
- HILLIOU, L. Hybrid carrageenans: isolation, chemical structure, and gel properties. Review. **Advances Food & Nutrition Research**, v. 72, p. 17-43, 2014.
- HOSADURGA, RR; RAO, SN, JOSE, J; ROMPICHARLA, NC; SHAKIL, M; SHASHIDHARA, R. Evaluation of the efficacy of 2% curcumin gel in the treatment of experimental periodontitis. **Pharmacognosy Research**, v. 6, p.326-333, 2015.
- HOTWANI, K; BALIGA, S; SHARMA, K. Phytodentistry: use of medicinal plants. **Journal of Complementary and Integrative Medicine**, v. 11, p. 233-251, 2014.
- HUANG, RY; LU, SH; SU, KW; CHEN, JK; FANG, WH; LIAO, WN; CHEN, SY; SHIEH, YS. Diacerein: a potential therapeutic drug for periodontal disease. **Medical Hypotheses**, v.79, p.165-167, 2012.
- JANG, AT; MERKLE, A; FAHEY, K; GANSKY, AS; HO, SP. Multiscale biomechanical responses of adapted bone-periodontal ligament-tooth fibrous joints. **Bone**, p. 196-207, 2015.
- JIANG, W; Li, L; Zhang, D; Huang, S; Jing, Z; Wu, Y; Zhao, Z; Zhao, L; Zhou, S. Incorporation of aligned PCL-PEG nanofibers into porous chitosan scaffolds improved the orientation of collagen fibers in regenerated periodontium. **Acta Biomaterialia**, 2015.
- JIMÉNEZ, MC; SANDERS, AE; MAURIELLO, SM; KASTE, LM; BECK, JD. Prevalence of periodontitis according to Hispanic or Latino background among study participants of the Hispanic Community Health Study/Study of Latinos. **The Journal of the American Dental Association**, v.145, p. 805-16, 2014.
- KESAVALU, L; SATHISHKUMAR, S; BAKTHAVATCHALU, V; MATTHEWS, C; DAWSON, D; STEFFEN, M; EBERSOLE, JL. Rat model of polymicrobial infection, immunity, and alveolar bone resorption in periodontal disease. **Infection & Immunity**, v. 75, p.1704-1712, 2007.
- KIM, SH; CHOI, DS; ATHUKORALA, Y; JEON, YJ; SENEVIRATHNE, M; RHA, CK. Antioxidant activity of sulphated polysaccharides isolated from *Sargassum fulvellium*. **Journal Food Science & Nutrition**, v. 12, p. 65-73, 2007.

KIM, SK; PANGESTUTI, R. Potential role of marine algae on female health, beauty, and longevity. **Advances in Food & Nutrition Research**, v. 64, p. 41-55, 2011.

KIM, SK; WIJESEKARA, I. Anticoagulant effect of marine algae. **Advances in Food & Nutrition Research**, v. 64, p. 235-244, 2011.

KINANE, DF; PRESHAW, PM, LOOS BG. Working Group 2 of Seventh European Workshop on Periodontology. Host-response: understanding the cellular and molecular mechanisms of host-microbial interactions--consensus of the Seventh European Workshop on Periodontology. **Journal of Clinical Periodontology**, v. 38, p.44-48, 2011.

KINANE, DF. Local antimicrobial therapies in periodontal disease. Review. **Annals of the College of Dental Surgeons**, v.15, p. 57-60, 2000.

KORNMAN, KS; LÖE, H. "The role of local factors in the etiology of periodontal diseases," **Periodontology 2000**, v. 2, p. 83–97, 1993.

KOTHIWALE, S; RATHORE, A; PANJWANI, V. Enhancing gingival biotype through chorion membrane with innovative step in periodontal pocket therapy. **Cell & Tissue Banking**, 2015.

LEE, JH; PRYCE, BA; SCHWEITZER, R; RYDER, MI; HO, SP. Differentiating zones at periodontal ligament-bone and periodontal ligament-cementum entheses. **Journal of Periodontal Research**, 2015.

LERNER, UH. Inflammation-induced bone remodeling in periodontal disease and the influence of post-menopausal osteoporosis. Review. **Journal of Dental Research**, v. 85, p. 596 – 607, 2006.

LINDHE, J; PAPANOU, PN. Epidemiologia das doenças periodontais. In: Lindhe J, Karring T, Lang NP. **Tratado de periodontia clínica e implantologia oral**. 3ª edição. Guanabara Koogan;1997. 49-73.

LINDHE, J; SOCRANSKY, S; WENNSTRÖM, J. Design of clinical trials of traditional therapies of periodontitis. Review. **Journal of Clinical Periodontology**, v. 13, p. 488-99, 1986.

LIU, R; LI, N; LIU, N; ZHOU, X; DONG ZM; WEN, XJ; LIU, LC. Effects of systemic ornidazole, systemic and local compound ornidazole and pefloxacin mesylate on experimental periodontitis in rats. **Medical Science Monitor**, v. 18, 2012.

LIU, Z; LIU, Y; SONG, Y; ZHANG, X; WANG, S; WANG, Z. Systemic oxidative stress biomarkers in chronic periodontitis: a meta-analysis. **Disease Markers**, 2014.

LOOS, BG. Systemic effects of periodontitis. **Annals of the Royal Australasian College of Dental Surgeons**, V. 18, P. 27-29, 2006.

LÓPEZ-PÍRIZ, R; AGUILAR, L; GIMÉNEZ, MJ. Management of odontogenic infection of pulpal and periodontal origin. Review. **Medicina Oral, Patologia Oral & Cirurgia Bucal**, v.12, p.154-159, 2007.

LU, SH; HUANG, RY; CHOU, TC. Magnolol ameliorates ligature-induced periodontitis in rats and osteoclastogenesis: in vivo and in vitro study. **Evidence-Based Complementary Alternative Medicine**, 2013.

MACHION, L; ANDIA, DC; BENATTI, BB; CARVALHO, MD; NOGUEIRA-FILHO, GR; CASATI, MZ; NOCITI, FH JR; SALLUM, EA. Locally delivered doxycycline as an adjunctive therapy to scaling and root planing in the treatment of smokers: a clinical study. **Journal of Periodontology**, v. 75, p. 464-469, 2004.

MAGNUSSON, I; LINDHE, J. Current concepts in diagnosis and treatment of periodontitis. Review . **Seminars in Orthodontics**, v.2, p.13-20, 1996.

MAILOA, J; LIN, GH; KHOSHKAM, V; MACEACHERN, M; CHAN, HL; WANG, HL. Long Term Effect of Four Surgical Periodontal Therapies and One Non-surgical Therapy: A Systematic Review and Meta-analysis. **Journal of Periodontology**, v. 25, p. 1-16, 2015.

MARCHETTI, E; MONACO, A; PROCACCINI, L; MUMMOLO, S; GATTO, R; TETÈ, S; BALDINI, A;TECCO, S; MARZO, G. Periodontal disease: the influence of metabolic syndrome. **Nutrition & Metabolism** (Lond), v. 25, p. 9, 2012.

MARINHO-SORIANO, E; PANUCCI, RA; CARNEIRO, MA; PEREIRA, DC. Evaluation of *Gracilaria caudata* J. Agardh for bioremediation of nutrients from shrimp farming wastewater. **Bioresource Technology**, v. 100, p. 6192-6198, 2009.

MARTIN, JÁ; PAGE, RC; KAYE, EK; HAMED, MT; LOEB, CF. Periodontitis severity plus risk as a tooth loss predictor. **Journal of Periodontology**, v. 80, p. 202–209, 2009.

MARUYAMA, T; TOMOFUJI, T; ENDO, Y et al. Supplementation of green tea catechins in dentifrices suppresses gingival oxidative stress and periodontal inflammation. **Archives of Oral Biology**, v. 56, p. 48–53, 2011.

MOTSHAKERI M, EBRAHIMI M, GOH YM, OTHMAN HH, HAIR-BEJO M, MOHAMED S. Effects of Brown Seaweed (*Sargassum polycystum*) Extracts on Kidney, Liver, and Pancreas of Type 2 Diabetic Rat Model. **Evid Based Complement Alternat Med**. 2014.

MONGE, A. Patentes e contratos no descobrimento de medicamento nos países em desenvolvimento: uma reflexão da perspectiva do investigador. In: Yunes RA, Calixto JB. **Plantas medicinais sob a ótica da química medicinal moderna**. Chapecó: Editora Argos, cap. 33, p. 335-349, 2001.

MUNIZ, FWMG; NOGUEIRA, SB; MENDES, FLV; ROSING, CK; MOREIRA, MMSM; ANDRADE, GM; CARVALHO, RS. The impact of antioxidante agents

complimentary to periodontal therapy on oxidative stress and periodontal outcomes: A systematic review. **Archives of Oral Biology**, V. 60, P. 1203-1214, 2015.

MURAKAMI, S. Periodontal tissue regeneration by signaling molecule(s): What role does basic fibroblast growth factor (FGF-2) have in periodontal therapy? **Periodontology** 2000, v. 56, p.188-208, 2011.

NAPIMOGA, MH; BENATTI, BB; LIMA, FO; ALVES, PM; CAMPOS, AC; PENADOS-SANTOS, DR; SEVERINO, FP; CUNHA, FQ; GUIMARÃES, FS. Cannabidiol decreases bone resorption by inhibiting RANK/RANKL expression and pro-inflammatory cytokines during experimental periodontitis in rats. **International Immunopharmacology**, v. 9, p. 216-222, 2009.

NANCI, A; BOSSHARDT, DD. Structure of periodontal tissues in health and disease. **Periodontology** 2000, v. 40, n.1, p. 11-28, 2006.

NEORI, A; CHOPIN, T; TROELL, M; BUSCHMANN, AH; KRAEMER, GP; HALLING, C; SHPIGEL, M; YARISH, C. Integrated aquaculture: rationale, evolution and state of the art emphasizing seaweed biofiltration in modern mariculture. **Aquaculture**, v. 231, p. 361-391, 2004.

NEWMAN, DJ; CRAGG, GM. Marine-sourced anti-cancer and cancer pain control agents in clinical and late preclinical development. **Marine Drugs**, v. 14, p.255-78, 2014.

NEWMAN, HN. The rationale for chemical adjuncts in plaque control. Review. **International Journal of Dentistry**, v. 48, p.298-304, 1998.

NOGUEIRA-FILHO, GR; TODESCAN, S; SHAH, A; ROSA, BT; TUNES, UR; CESAR NETO, JB. Impact of *Cannabis Sativa* (Marijuana) smoke on Alveolar Bone Loss: A histometric study in Rats. **Journal of Periodontology**, v. 82, p. 1602-1607, 2011.

NYLUND, K; MEURMAN, JH; HEIKKINEN, AM; HONKANEN, E; VESTERINEN, M; RUOKONEN, H. Oral health in predialysis patients with emphasis on periodontal disease. **Quintessence International**, v. 46, p. 899-907, 2015.

OFFENBACHER, S. Periodontal diseases: pathogenesis. Review. **Annals of Periodontology**, v. 1, p. 821-878, 1996.

O'SULLIVAN, L; MURPHY, B; MCLOUGHLIN, P; DUGGAN, P; LAWLOR, PG; HUGHES, H; GARDINER, GE. Prebiotics from marine macroalgae for human and animal health applications. Review. **Marine Drugs**, v. 8, p. 2038-2064, 2010.

PALOMBO, EA. Traditional Medicinal Plant Extracts and Natural Products with Activity against Oral Bacteria: Potential Application in the Prevention and Treatment of Oral Diseases. **Evidence-Based Complementary Alternative Medicine**, 2011.

PANGESTUTI, R; KIM SK. Biological activities of carrageenan. Review. **Advances in Food & Nutrition Research**, v. 72, p. 113-124, 2014.

PANGESTUTI, R; KIM, SK. Biological activities and health benefit effects of natural pigments derived from marine algae. Review. **Journal of Functional foods**, v. 3, p. 255-266, 2011a.

PANGESTUTI, R; KIM, SK. Neuroprotective effects of marine algae. Review. **Marine Drugs**, v. 9, p. 803-818, 2011b.

PAOLA, RD; OTERI, G, MAZZON, E; CRISAFULLI, C; GALUPPO, M; TOSO, RD; PRESSI, G; CORDASCO, G; CUZZOCREA, S. Effects of verbascoside, biotechnologically purified by *Syringa vulgaris* plant cell cultures, in a rodent model of periodontitis. **Journal of Pharmacy and Pharmacology**, v. 63, p. 707-17, 2011.

PAQUETTE, DW; WILLIAMS, RC. Modulation of host inflammatory mediators as a treatment strategy for periodontal diseases. **Periodontology 2000**, v. 24, p. 239-52, 2000.

PATERNITI, I; BRIGUGLIO, E; MAZZON, E; GALUPPO, M; OTERI, G; CORDASCO, G; CUZZOCREA, S. Effects of *Hypericum Perforatum*, in a rodent model of periodontitis. **BMC Complementary & Alternative Medicine**, v. 10, p. 73-83, 2010.

PIMENTEL, SP; BARRELLA, GE; CASARIN, RC; CIRANO, FR; CASATI, MZ; FOGLIO, MA; FIGUEIRA, GM; RIBEIRO, FV. Protective effect of topical *Cordia verbenacea* in a rat periodontitis model: immune-inflammatory, antibacterial and morphometric assays. **BMC Complementary & Alternative Medicine**, v.12, p. 224, 2012.

PITARU, S; PRITZKI, A; BAR-KANA, I; GROSSKOPF, A; SAVION, N; NARAYANAN, AS. Bone morphogenetic protein 2 induces the expression of cementum attachment protein in human periodontal ligament clones. **Connect Tissue Research**, v.43, p. 257-64, 2002.

POTTERAT, O; HAMBURGER, M. Drug discovery and development with plant-derived compounds. **Progress in Drug Research**, v. 65, p. 47-118, 2008.

PRATES, RA, YAMADA, AM; SUZUKI, LC; FRANÇA, CM; CAI, S; MAYER, MP; RIBEIRO, AC; RIBEIRO, MS. Histomorphometric and microbiological assessment of photodynamic therapy as an adjuvant treatment for periodontitis: a short-term evaluation of inflammatory periodontal conditions and bacterial reduction in a rat model. **Photomedicine & Laser Surgery**, v.29, p. 835-844, 2011.

QI, H; ZHAO, T; ZHANG, Q; LI, Z; ZHAO, Z; XING, R. Antioxidant activity of different molecular weight sulfated polysaccharides from *Ulva pertusa* Kjellm (Chlorophyta). **Journal of Applied Phycology**, v. 17, p. 525 – 534, 2005.

RIOS, HF; BASHUTSKI, JD; MCALLISTER, BS; MURAKAMI, S; COBB, CM; CHUN, YP; LIN, Z; MANDELARIS, GA; COCHRAN, DL. Emerging Regenerative Approaches for Periodontal Reconstruction: Practical Applications From the AAP Regeneration Workshop. **Clinical Advances in Periodontics**, v. 5, p. 40-46, 2015.

ROCHA DE SOUZA, MC; TEIXEIRA MARQUES, C; GUERRA DORÉ, CM; FERREIRA DA SILVA, FR; OLIVEIRA ROCHA, HÁ; LISBOA LEITE, E. Antioxidant activities of sulfated polysaccharides from brown and red seaweeds. **Journal of Applied Phycology**, v. 19, p. 153-160, 2007.

SAKAMOTO, R; NITTA, T; KAMIKAWA, Y; KONO, S; KAMIKAWA, Y; SUGIHARA, K; TSUYAMA, S; MURATA, F. Histochemical, immunohistochemical, and ultrastructural studies of gingival fibromatosis: a case report. **Medical Electron Microscopy**, 2002.

SASAKI, H; OKAMATSU, Y; KAWAI, T; KENT, R; TAUBMAN, M; STASHENKO, P. The interleukin-10 knockout mouse is highly susceptible to *Porphyromonas gingivalis*-induced alveolar bone loss. **Journal Periodontal Research**, v. 39, p. 432-41, 2004.

SASTRAVAHA, G; GASSMANN, G; SANGTHERAPITIKUL, P; GRIMM, WD. "Adjunctive periodontal treatment with *Centella asiatica* and *Punica granatum* extracts in supportive periodontal therapy. **Journal of the International Academy of Periodontology**, vol.7, p.70–79, 2005.

SEO, BM; MIURA, M; GRONTHOS, S; BARTOLD, PM; BATOULI, S; BRAHIM, J; YOUNG, M; ROBEY, PG; WANG, CY; SHI, S. Investigation of multipotent postnatal stem cells from human periodontal ligament. **Lancet**, v. 364, p. 149-55, 2004.

SILVA, RO; DOS SANTOS, GM; NICOLAU, LA; LUCETTI, LT; SANTANA, AP; CHAVES, LDES; BARROS, FC; FREITAS, AL; SOUZA, MH; MEDEIROS, JV. Sulfated-polysaccharide fraction from red algae *Gracilaria caudata* protects mice gut against ethanol-induced damage. **Marine Drugs**, v. 9, p. 2188-200, 2011.

SOCRANSKY, SS; HAFFAJEE, A.D, CUGINI M. A., SMITH C., KENT R. L., JR. Microbial complexes in subgingival plaque. **Journal of Clinical Periodontology**, v. 25, p. 134–144, 1998.

SOCRANSKY, SS; HAFFAJEE, AD. Periodontal microbial ecology. **Periodontology 2000**, v. 38, p. 135-187, 2005.

SOKOS, D; EVERTS, V; DE VRIES, TJ. Role of periodontal ligament fibroblasts in osteoclastogenesis: a review. **Journal Periodontal Research**, v. 50,p. 152-9, 2015.

SOUZA, PP; LERNER, UH. The role of cytokines in inflammatory bone loss. **Immunological Investigations**, v.42, p. 555-622, 2013.

SOUZA-BRITO, ARM; NUNES, DS. Ethnopharmacology and sustainable development of new plant-derived drugs. **Ciência e Cultura**, v. 49: p. 402-412, 1997.

STRUILLLOU, X; BOUTIGNY, H; SOUEIDAN, A; LAYROLLE, P. Experimental animal models in periodontology: a review. **The Open Dentistry Journal**, v. 4, p. 37-47, 2010.

TOKER, H; OZAN, F; OZER, H; OZDEMIR, H; EREN, K; YELER, H. A morphometric and histopathologic evaluation of the effects of propolis on alveolar bone loss in experimental periodontitis in rats. **Journal of Periodontology**, v. 79, p. 1089-1094, 2008.

TOMOFUJI, T; EKUNI, D; IRIE, K; AZUMA, T; TAMAKI, N; MARUYAMA, T; YAMAMOTO, T; WATANABE, T; MORITA, M. Relationships between periodontal inflammation, lipid peroxide and oxidative damage of multiple organs in rats. **Biomedical Research**, v. 32, p. 343-9, 2011.

TOMOFUJI, T; EKUNI, D; IRIE, K; AZUMA, T; ENDO, Y; TAMAKI, N; SANBE, T; MURAKAMI, J; YAMAMOTO, T; MORITA, M. Preventive effects of a cocoa-enriched diet on gingival oxidative stress in experimental periodontitis. **Journal of Periodontology**. 2009.

TOMOFUJI, T; SANBE, T; EKUNI, D; AZUMA, T; IRIE, K; MARUYAMA, T; TAMAKI, N; YAMAMOTO, T. Oxidative damage of rat liver induced by ligature-induced periodontitis and chronic ethanol consumption. **Archives of Oral Biology**, v. 53, p. 1113-8, 2008.

TOYAMA, T; TODOKI, K; TAKAHASHI, Y; WATANABE, K; TAKAHASHI, SS; SUGIYAMA, S; LEE, MC; HAMADA, N. Inhibitory effects of Jixueteng on P. gingivalis-induced bone loss and osteoclast differentiation. **Archives of Oral Biology**, v. 57, p. 1529-1536, 2012.

TU, HP; FU, MM; KUO, PJ; CHIN, YT; CHIANG, CY; CHUNG, CL; FU, E. Berberine's effect on periodontal tissue degradation by matrix metalloproteinases: an in vitro and in vivo experiment. **Phytomedicine**, v. 20, p. 1203-10, 2013.

VAN DYKE, TE. The etiology and pathogenesis of periodontitis revisited. **Journal Applied Oral Science**, v. 17, 2009.

VASCONCELOS, AG; ARAÚJO, KV; SANTANA, LAB. Polissacarídeos extraídos de algas marinhas e suas aplicações biotecnológicas: uma revisão. **Revista Brasileira de Inovação Tecnológica em Saúde**, on line, p. 27-51, 2015.

VASCONCELOS, DF; MARQUES, MR; BENATTI, BB; BARROS, SP; NOCITI, FH JR, NOVAES PD. Intermittent parathyroid hormone administration improves periodontal healing in rats. **Journal of Periodontology**, v. 85, p. 721-8, 2014.

VIJAYABASKAR, P; VASEELA, N. In vitro antioxidant properties of sulfated polysaccharide from brown marine algae *Sargassum tenerrimum*. **Asian Pacific Journal of Tropical Disease**, v. 2, p. 890–896, 2012.

WAHID, A; CHAUDHRY, S; EHSAN, A; BUTT, S; ALI KHAN, A. Bidirectional Relationship between Chronic Kidney Disease & Periodontal Disease. **Pakistan Journal of Medical Sciences**, v. 29, p. 211-5, 2013.

WANG, LC; WU, H; CHEN, XG; DE LI, L; JI, QX, LIU, CS; YU, LE J; RAN, C; ZHAO, QS. Biological evaluation of a novel chitosan-PVA-based local delivery system for treatment of periodontitis. **Journal of Biomedical Materials Research part A**, v.91, p. 1065-76, 2009.

WEINBERG, MA; BRAL, M. Laboratory animal models in periodontology. Review. **Journal of Clinical Periodontology**, v. 26, p. 335-40, 1999.

WU, SM; CHIU, HC; CHIN, YT; LIN, HY; CHIANG, CY; TU, HP; FU, MM; FU, E. Effects of enamel matrix derivative on the proliferation and osteogenic differentiation of human gingival mesenchymal stem cells. **Stem Cell Research Therapy**, v. 5, p. 52, 2014.

YANG, H; WEN, Q; XUE, J; DING, Y. Alveolar bone regeneration potential of a traditional Chinese medicine, Bu-Shen-Gu-Chi-Wan, in experimental periodontitis. **Journal of Periodontal Research**, v. 49, p. 382-9, 2014.

YOSHINAGA, Y; UKAI, T; NAKATSU, S; KURAMOTO, A; NAGANO, F; YOSHINAGA, M; MONTENEGRO, JL; SHIRAIISHI, C; HARA, Y. Green tea extract inhibits the onset of periodontal destruction in rat experimental periodontitis. **Journal of Periodontal Research**, v. 49, p.652–659, 2014.

ZHANG, Y; ZHOU, H; WANG, X. Expression of vascular endothelial growth factor and osteocalcin during distraction osteogenesis of periodontal ligament on rats. **Hua Xi Kou Qiang Yi Xue Za Zhi**, v. 29, p. 651-4, 2011.

ZHOU, Y; HONGSHENG, Y; HAIYAN, H; YING, L; YUZE, M; HUA, Z; XINLING, X; FUSUI, Z. Bioremediation potential of the macroalga *Gracilaria lemaneiformis* (Rhodophyta) integrated into fed fish culture in coastal waters of north China. **Aquaculture**, v. 252, p. 264–276, 2006.

ZHOU, T; CHEN, D; LI, Q; SUN, X; SONG, Y; WANG, C. Curcumin inhibits inflammatory response and bone loss during experimental periodontitis in rats. **Acta Odontologica Scandinavica**, v. 71, p.349-56, 2013.

ZHU, H, LIN, X; ZHENG, P; CHEN, H. Inflammatory cytokine levels in patients with periodontitis and/or coronary heart disease. **International Journal of Clinical and Experimental Pathology**, v. 8, p. 2214-20, 2015.

ANEXO

TERMO DE APROVAÇÃO DE EXPERIMENTAÇÃO ANIMAL



MINISTÉRIO DA EDUCAÇÃO
UNIVERSIDADE FEDERAL DO PIAUÍ
PRÓ-REITORIA DE PESQUISA
COMITÉ DE ÉTICA EM EXPERIMENTAÇÃO ANIMAL
Campus Universitário Ministro Petrônio Portela, Bairro Ininga, Teresina, Piauí, Brasil, CEP: 64049-550
Telefone: (86) 3215-5734_e-mail: ceaa@ufpi.edu.br



Teresina, 26 de Setembro de 2014.

Ilmo.

Prof. Dr. DANIEL FERNANDO PEREIRA VASCONCELOS.
Departamento: Biomedicina- CMRV- Parnaíba/ UFPI.

Senhor Pesquisador,

Em reunião na presente data (26 de Setembro de 2014), a Comissão de Ética e Experimentação no Uso de Animais em Pesquisa, da Universidade Federal do Piauí, analisou e **Aprovou** no que diz respeito aos aspectos de natureza da ética em experimentação animal, sob o número **061/14**, o projeto de pesquisa intitulado "**Avaliação do Potencial reparador de plantas e algas encontradas no Nordeste do Brasil sobre os tecidos periodontais**", sob a sua responsabilidade. Informamos que este projeto tem Período de Vigência de Dezembro/2014 à Dezembro/2015, e serão usados 96 Ratos heterogênicos (fêmeas).

Cabe ao pesquisador elaborar e apresentar ao CEEA/UFPI, o relatório final sobre a pesquisa, (Lei Procedimentos para o Uso Científico de Animais – Lei Nº 11.794, 8 de outubro de 2008).

Atenciosamente,


Prof.^a Ivete L. de Mendonça
Comitê de Ética em Experimentação Animal-UFPI
Coordenadora

APÊNDICE

COLETA E PREPARO DOS PS *G. CAUDATA*

Espécimes das algas marinhas vermelhas *Gracilaria caudata* foram coletadas em na costa atlântica do nordeste do Brasil (praia de Flecheiras, Trairí - Ceará – Brasil). Após coleta, foi realizada limpeza do material, retirando as epífitas, lavado com água destilada, imediatamente transportado e armazenado a -20 °C até a extração dos polissacarídeos.

Para extração do polissacarídeo, 5 g de tecido seco *G.caudata* foi triturado a pó e agitado por 2h em água destilada (1,5% w/v) a 100°C. Após filtração e concentração da solução, polissacarídeos foram precipitados com etanol comercial (1:3 v/v (Santa Cruz) e o precipitado foi lavado com acetona e seco com ar quente. A fração do polissacarídeo foi redissolvida em água destilada (1,5% w/v) e o processo da precipitação, lavagem e secagem foi repetido (CHAVES et al., 2013; SILVA et al., 2011).